

ДОКАЗАТЕЛЬНАЯ  
МЕДИЦИНА

ЗОЛОТАЯ  
серия

# ПЕДИАТРИЯ

## по Нельсону

Редакторы

Р.М. Клигман, Дж.У. Сент-Джим III, Н.Дж. Блум,  
Р.С. Таскер, С.С. Шах, К.М. Уилсон, Р.И. Берман

В четырех томах

Том IV

Перевод с английского под редакцией  
Д.О. Иванова, С.А. Сайганова,  
И.Ю. Мельниковой, В.П. Новиковой

Главы 558–748  
из Nelson Textbook of Pediatrics,  
2-Volume Set, 21st Edition



Москва  
ИЗДАТЕЛЬСКАЯ ГРУППА  
«ГЭОТАР-Медиа»  
2023



ВШОУЗ-КМК



# Оглавление

Предисловие к изданию на русском языке .....	XVI
Предисловие титульных редакторов.....	XVII
Предисловие к изданию на английском языке .....	XVIII
Авторы.....	XIX
Редакторы и переводчики издания на русском языке .....	XX
Как пользоваться книгой .....	XXIV
Список сокращений и условных обозначений .....	XXV

## ЧАСТЬ XXIII. Урологические нарушения у младенцев и детей ..... 3813

<b>ГЛАВА 558.</b> Энурез и дисфункция мочеиспускания <i>Jack S. Elder</i> .....	3813
<b>ГЛАВА 559.</b> Аномалии полового члена и уретры <i>Jack S. Elder</i> .....	3819
<b>ГЛАВА 560.</b> Врожденные и приобретенные заболевания органов мошонки <i>Jack S. Elder</i> .....	3826
<b>ГЛАВА 561.</b> Травма мочеполовой системы <i>Jack S. Elder</i> .....	3833
<b>ГЛАВА 562.</b> Уролитиаз <i>Jack S. Elder</i> .....	3836

## ЧАСТЬ XXIV. Гинекологические проблемы детства ..... 3843

<b>ГЛАВА 563.</b> Гинекологический анамнез и медицинский осмотр девочки <i>Kathryn C. Stambough, Diane F. Merritt</i> .....	3843
<b>ГЛАВА 564.</b> Вульвовагинит <i>Helen M. Oquendo Del Toro, Holy R. Hoefgen</i> .....	3847
<b>ГЛАВА 565.</b> Вагинальное кровотечение у ребенка препубертатного возраста <i>Morgan P. Welebir, Diane F. Merritt</i> .....	3854
<b>ГЛАВА 566.</b> Проблемы с грудью <i>Lindsay N. Conner, Diane F. Merritt</i> .....	3857
<b>ГЛАВА 567.</b> Синдром поликистозных яичников и гирсутизм <i>Heather G. Huddleston, Molly Quinn, Mark Gibson</i> .....	3863
<b>ГЛАВА 568.</b> Гинекологические новообразования и методы профилактики вируса папилломы человека у подростков <i>Sarah P. Huepenbecker, Stephanie H. Smith, Diane F. Merritt</i> .....	3867
<b>ГЛАВА 569.</b> Вульвовагинальные и мюллеровы аномалии (пороки половых органов) <i>Ashley M. Eskew, Diane F. Merritt</i> .....	3875
<b>ГЛАВА 570.</b> Гинекологическая помощь девочкам с ограниченными возможностями <i>Elisabeth H. Quint</i> .....	3882

<b>ГЛАВА 571.</b> Калечащие операции на женских половых органах <i>Deborah Holdes, Sarah M. Creighton</i> .....	3884
---	------

## ЧАСТЬ XXV. Эндокринная система..... 3887

<b>РАЗДЕЛ 1.</b> Заболевания гипоталамо-гипофизарной системы.....	3887
<b>ГЛАВА 572.</b> Гормоны гипоталамуса и гипофиза <i>Eric I. Felner, Briana C. Patterson</i> .....	3887
<b>ГЛАВА 573.</b> Гипопитуитаризм <i>Briana C. Patterson, Eric I. Felner</i> .....	3892
<b>ГЛАВА 574.</b> Несахарный диабет <i>David T. Breault, Joseph A. Majzoub</i> .....	3900
<b>ГЛАВА 575.</b> Другие нарушения метаболизма и действия аргинин-вазопрессина <i>David T. Breault, Joseph A. Majzoub</i> .....	3904
<b>ГЛАВА 576.</b> Гиперпитуитаризм, высокорослость и синдромы избыточного роста <i>Omar Ali</i> .....	3908
<b>ГЛАВА 577.</b> Физиология полового развития <i>Luigi R. Garibaldi, Wassim Chemaitilly</i> .....	3915
<b>ГЛАВА 578.</b> Нарушения полового развития <i>Luigi R. Garibaldi, Wassim Chemaitilly</i> .....	3917
578.1. Центральное преждевременное половое развитие <i>Luigi R. Garibaldi, Wassim Chemaitilly</i> .....	3918
578.2. Преждевременное половое развитие вследствие органической патологии головного мозга <i>Wassim Chemaitilly, Luigi R. Garibaldi</i> .....	3921
578.3. Преждевременное половое развитие вследствие облучения головного мозга <i>Wassim Chemaitilly, Luigi R. Garibaldi</i> .....	3923
578.4. Преждевременное половое развитие и гипотиреоз <i>Wassim Chemaitilly, Luigi R. Garibaldi</i> .....	3923
578.5. Опухоли, секретирующие хорионический гонадотропин <i>Wassim Chemaitilly, Luigi R. Garibaldi</i> .....	3924
578.6. Синдром Мак-Кьюна-Олбрайта <i>Luigi R. Garibaldi, Wassim Chemaitilly</i> .....	3924
578.7. Семейное гонадотропиннезависимое преждевременное половое развитие у мальчиков <i>Wassim Chemaitilly, Luigi R. Garibaldi</i> .....	3926
578.8. Неполное (частичное) преждевременное половое развитие <i>Wassim Chemaitilly, Luigi R. Garibaldi</i> .....	3926
578.9. Медикаментозно-индуцированное преждевременное половое развитие <i>Luigi R. Garibaldi, Wassim Chemaitilly</i> .....	3927

578.10. Задержка или отсутствие полового развития <i>Peter M. Wolfgram</i> .....	3928
<b>РАЗДЕЛ 2.</b> Заболевания щитовидной железы ..... 3934	
<b>ГЛАВА 579.</b> Развитие и физиология щитовидной железы <i>Ari J. Wassner, Jessica R. Smith</i> .....	3934
579.1. Исследования гормонов щитовидной железы <i>Ari J. Wassner, Jessica R. Smith</i> .....	3935
<b>ГЛАВА 580.</b> Нарушения концентрации тироксинсвязывающего глобулина <i>Ari J. Wassner, Jessica R. Smith</i> .....	3936
<b>ГЛАВА 581.</b> Гипотиреоз <i>Ari J. Wassner, Jessica R. Smith</i> .....	3937
<b>ГЛАВА 582.</b> Тиреоидиты <i>Jessica R. Smith, Ari J. Wassner</i> .....	3948
<b>ГЛАВА 583.</b> Зоб <i>Jessica R. Smith, Ari J. Wassner</i> .....	3951
583.1. Врожденный зоб <i>Ari J. Wassner, Jessica R. Smith</i> .....	3951
583.2. Интратрахеальный зоб <i>Ari J. Wassner, Jessica R. Smith</i> .....	3952
583.3. Эндемический зоб и кретинизм <i>Ari J. Wassner, Jessica R. Smith</i> .....	3953
583.4. Приобретенный зоб <i>Jessica R. Smith, Ari J. Wassner</i> .....	3955
<b>ГЛАВА 584.</b> Тиреотоксикоз <i>Jessica R. Smith, Ari J. Wassner</i> .....	3956
584.1. Болезнь Грейвса <i>Jessica R. Smith, Ari J. Wassner</i> .....	3957
584.2. Врожденный гипертиреоз <i>Jessica R. Smith, Ari J. Wassner</i> .....	3961
<b>ГЛАВА 585.</b> Карцинома щитовидной железы <i>Jessica R. Smith, Ari J. Wassner</i> .....	3963
585.1. Узлы щитовидной железы <i>Jessica R. Smith, Ari J. Wassner</i> .....	3965
<b>ГЛАВА 586.</b> Аутоиммунные полигландулярные синдромы <i>Christina M. Astley, Jessica R. Smith, Ari J. Wassner</i> .....	3965
<b>ГЛАВА 587.</b> Синдромы множественной эндокринной неоплазии <i>Ari J. Wassner, Jessica R. Smith</i> .....	3974
<b>РАЗДЕЛ 3.</b> Расстройства паращитовидной железы..... 3977	
<b>ГЛАВА 588.</b> Гормоны и пептиды гомеостаза кальция и метаболизма костной ткани <i>Daniel A. Doyle</i> .....	3977
<b>ГЛАВА 589.</b> Гипопаратиреоз <i>Daniel A. Doyle</i> .....	3979
<b>ГЛАВА 590.</b> Псевдогипопаратиреоз <i>Daniel A. Doyle</i> .....	3983
<b>ГЛАВА 591.</b> Гиперпаратиреоз <i>Daniel A. Doyle</i> .....	3985
591.1. Другие причины гиперкальциемии <i>Daniel A. Doyle</i> .....	3988
<b>РАЗДЕЛ 4.</b> Нарушения функции надпочечников..... 3989	
<b>ГЛАВА 592.</b> Физиология надпочечников	
592.1. Гистология и эмбриология <i>Perrin C. White</i> .....	3989
592.2. Биосинтез стероидов надпочечников <i>Perrin C. White</i> .....	3990
592.3. Регуляция коры надпочечников <i>Perrin C. White</i> .....	3992
592.4. Эффекты стероидных гормонов надпочечников <i>Perrin C. White</i> .....	3993
592.5. Мозговое вещество надпочечников <i>Perrin C. White</i> .....	3996
<b>ГЛАВА 593.</b> Недостаточность коры надпочечников <i>Perrin C. White</i> .....	3997
593.1. Первичная недостаточность надпочечников <i>Perrin C. White</i> .....	3997
593.2. Вторичная и третичная недостаточность надпочечников <i>Perrin C. White</i> .....	4006
593.3. Недостаточность надпочечников в условиях интенсивной терапии и реанимации <i>Perrin C. White</i> .....	4008
593.4. Нарушение чувствительности органов-мишеней к кортикостероидам <i>Perrin C. White</i> .....	4009
<b>ГЛАВА 594.</b> Врожденная гиперплазия надпочечников и связанные с ней нарушения <i>Perrin C. White</i> .....	4012
594.1. Врожденная гиперплазия надпочечников в результате дефицита 21-гидроксилазы <i>Perrin C. White</i> .....	4012
594.2. Врожденная гиперплазия надпочечников, вызванная дефицитом 11 $\beta$ -гидроксилазы <i>Perrin C. White</i> .....	4020
594.3. Врожденная гиперплазия надпочечников, вызванная дефицитом 3 $\beta$ -гидроксистероид-дегидрогеназы <i>Perrin C. White</i> .....	4020
594.4. Врожденная гиперплазия надпочечников, вызванная дефицитом 17-гидроксилазы <i>Perrin C. White</i> .....	4021
594.5. Липоидная гиперплазия надпочечников <i>Perrin C. White</i> .....	4022
594.6. Дефицит P450-оксидоредуктазы (синдром Энтли–Бикслера) <i>Perrin C. White</i> .....	4022
594.7. Дефицит альдостеронсинтазы <i>Perrin C. White</i> .....	4023
594.8. Глюкокортикоидподавляемый гиперальдостеронизм <i>Perrin C. White</i> .....	4024
<b>ГЛАВА 595.</b> Опухоли и объемные образования коры надпочечников <i>Perrin C. White</i> .....	4025
595.1. Карцинома коры надпочечников <i>Perrin C. White</i> .....	4025

595.2. Инциденталомы надпочечников <i>Perrin C. White</i> .....	4027
595.3. Кальциноз надпочечников <i>Perrin C. White</i> .....	4028
<b>ГЛАВА 596.</b> Вирилизующие и феминизирующие опухоли надпочечников <i>Perrin C. White</i> .....	4028
<b>ГЛАВА 597.</b> Синдром Кушинга <i>Perrin C. White</i> .....	4029
<b>ГЛАВА 598.</b> Первичный альдостеронизм <i>Perrin C. White</i> .....	4033
<b>ГЛАВА 599.</b> Феохромоцитома <i>Perrin C. White</i> .....	4034
<b>РАЗДЕЛ 5.</b> Заболевания гонад.....	4036
<b>ГЛАВА 600.</b> Развитие и функция гонад <i>Patricia A. Donohoue</i> .....	4036
<b>ГЛАВА 601.</b> Гипофункция яичек <i>Omar Ali, Patricia A. Donohoue</i> .....	4044
601.1. Гипергонадотропный гипогонадизм у мальчиков (первичный гипогонадизм) <i>Omar Ali, Patricia A. Donohoue</i> .....	4044
601.2. Гипергонадотропный гипогонадизм у мальчиков (вторичный гипогонадизм) <i>Omar Ali, Patricia A. Donohoue</i> .....	4050
<b>ГЛАВА 602.</b> Ложное преждевременное половое развитие, возникающее вследствие опухолей яичек <i>Omar Ali, Patricia A. Donohoue</i> .....	4054
<b>ГЛАВА 603.</b> Гинекомастия <i>Omar Ali, Patricia A. Donohoue</i> .....	4055
<b>ГЛАВА 604.</b> Гипофункция (недостаточность) яичников <i>Alvina R. Kansra, Patricia A. Donohoue</i> .....	4057
604.1. Гипергонадотропный гипогонадизм у женщин (первичный гипогонадизм) <i>Alvina R. Kansra, Patricia A. Donohoue</i> .....	4057
604.2. Гипергонадотропный гипогонадизм у женщин (вторичный гипогонадизм) <i>Alvina R. Kansra, Patricia A. Donohoue</i> .....	4064
<b>ГЛАВА 605.</b> Ложное преждевременное половое развитие, возникающее вследствие образований яичников <i>Alvina R. Kansra, Patricia A. Donohoue</i> .....	4065
<b>ГЛАВА 606.</b> Расстройства полового развития <i>Patricia A. Donohoue</i> .....	4067
606.1. 46,XX нарушение полового развития <i>Patricia A. Donohoue</i> .....	4072
606.2. 46,XY нарушение полового развития <i>Patricia A. Donohoue</i> .....	4074
606.3. Овотестикулярное нарушение формирования пола <i>Patricia A. Donohoue</i> .....	4081
<b>РАЗДЕЛ 6.</b> Сахарный диабет у детей.....	4082
<b>ГЛАВА 607.</b> Сахарный диабет у детей.....	4082
607.1. Классификация сахарного диабета <i>David R. Weber, Nicholas Jospe</i> .....	4082
607.2. Сахарный диабет 1-го типа (иммуноопосредованный) <i>David R. Weber, Nicholas Jospe</i> .....	4086
607.3. Сахарный диабет 2-го типа <i>David R. Weber, Nicholas Jospe</i> .....	4112
607.4. Другие специфические типы сахарного диабета <i>David R. Weber, Nicholas Jospe</i> .....	4119
<b>ЧАСТЬ XXVI. Нервная система.....</b>	<b>4126</b>
<b>ГЛАВА 608.</b> Неврологическое обследование <i>Nina F. Schor</i> .....	4126
<b>ГЛАВА 609.</b> Врожденные аномалии центральной нервной системы <i>Stephen L. Kinsman, Michael V. Johnston</i> .....	4140
609.1. Дефекты нервной трубки <i>Stephen L. Kinsman, Michael V. Johnston</i> .....	4140
609.2. Скрытое расщепление позвоночника (скрытый спинальный дисрафизм) <i>Stephen L. Kinsman, Michael V. Johnston</i> .....	4141
609.3. Менингоцеле <i>Stephen L. Kinsman, Michael V. Johnston</i> .....	4143
609.4. Миеломенингоцеле <i>Stephen L. Kinsman, Michael V. Johnston</i> .....	4143
609.5. Энцефалоцеле <i>Stephen L. Kinsman, Michael V. Johnston</i> .....	4145
609.6. Анэнцефалия <i>Stephen L. Kinsman, Michael V. Johnston</i> .....	4146
609.7. Нарушение миграции нейронов <i>Stephen L. Kinsman, Michael V. Johnston</i> .....	4146
609.8. Агенезия мозолистого тела <i>Stephen L. Kinsman, Michael V. Johnston</i> .....	4149
609.9. Агенезия черепно-мозговых нервов и дисгенез задней ямки <i>Stephen L. Kinsman, Michael V. Johnston</i> .....	4152
609.10. Микроцефалия <i>Stephen L. Kinsman, Michael V. Johnston</i> .....	4153
609.11. Гидроцефалия <i>Stephen L. Kinsman, Michael V. Johnston</i> .....	4156
609.12. Краниосиностоз <i>Stephen L. Kinsman, Michael V. Johnston</i> .....	4161
<b>ГЛАВА 610.</b> Деформационная плагиоцефалия <i>Matthew P. Fahrenkopf, Nicholas S. Adams, Robert J. Mann, John A. Giroto</i> .....	4164
<b>ГЛАВА 611.</b> Судорожные приступы в детстве <i>Mohamad A. Mikati, Dmitry Tchapyjnikov</i> .....	4169
611.1. Фебрильные приступы <i>Mohamad A. Mikati, Dmitry Tchapyjnikov</i> .....	4179
611.2. Неспровоцированные приступы <i>Mohamad A. Mikati, Dmitry Tchapyjnikov</i> .....	4181
611.3. Фокальные приступы и связанные с ними эпилептические синдромы <i>Mohamad A. Mikati, Dmitry Tchapyjnikov</i> .....	4183
611.4. Генерализованные приступы и связанные с ними эпилептические синдромы <i>Mohamad A. Mikati, Dmitry Tchapyjnikov</i> .....	4185
611.5. Механизмы приступов <i>Mohamad A. Mikati, Dmitry Tchapyjnikov</i> .....	4189
611.6. Лечение приступов и эпилепсии <i>Mohamad A. Mikati, Dmitry Tchapyjnikov</i> .....	4189

611.7. Неонатальные приступы <i>Mohamad A. Mikati, Dmitry Tcharujnikov</i> .....	4203	616.3. Другие энцефалопатии <i>Michael V. Johnston</i> .....	4289
611.8. Эпилептический статус <i>Mohamad A. Mikati, Dmitry Tcharujnikov</i> .....	4210	616.4. Аутоиммунный энцефалит <i>Thaís Armangué, Josep O. Dalmau</i> .....	4291
611.9. Рефлекторные приступы (стимул-обусловленные приступы) <i>Mohamad A. Mikati, Dmitry Tcharujnikov</i> .....	4215	<b>ГЛАВА 617.</b> Нейродегенеративные расстройства в детском возрасте <i>Jennifer M. Kwon</i> .....	4300
611.10. Синдром кивания <i>Michael J. Boivin</i> .....	4215	617.1. Сфинголипидозы <i>Jennifer M. Kwon</i> .....	4300
<b>ГЛАВА 612.</b> Состояния, имитирующие приступы <i>Mohamad A. Mikati, Makram M. Obeid</i> .....	4216	617.2. Нейрональный цероидный липофусциноз <i>Jennifer M. Kwon</i> .....	4305
<b>ГЛАВА 613.</b> Головные боли <i>Andrew D. Hershey, Marielle A. Kabbouche, Hope L. O'Brien, Joanne Kasperski</i> .....	4226	617.3. Адренолейкодистрофия .....	4306
613.1. Мигрень <i>Andrew D. Hershey, Marielle A. Kabbouche, Hope L. O'Brien, Joanne Kasperski</i> .....	4226	617.4. Сиалидоз <i>Jennifer M. Kwon</i> .....	4306
613.2. Вторичные головные боли <i>Andrew D. Hershey, Marielle A. Kabbouche, Hope L. O'Brien, Joanne Kasperski</i> .....	4239	617.5. Прочие нейродегенеративные расстройства <i>Jennifer M. Kwon</i> .....	4307
613.3. Головные боли напряжения <i>Andrew D. Hershey, Marielle A. Kabbouche, Hope L. O'Brien, Joanne Kasperski</i> .....	4240	<b>ГЛАВА 618.</b> Демиелинизирующие заболевания центральной нервной системы <i>Cheryl Hemingway</i> .....	4312
<b>ГЛАВА 614.</b> Нейрокожные синдромы <i>Mustafa Sahin, Nicole Ullrich, Siddharth Srivastava, Anna Pinto</i> .....	4241	618.1. Острый диссеминированный энцефаломиелит <i>Cheryl Hemingway</i> .....	4313
614.1. Нейрофиброматоз <i>Nicole Ullrich</i> .....	4241	618.2. Неврит зрительного нерва <i>Cheryl Hemingway</i> .....	4315
614.2. Туберозный склероз <i>Siddharth Srivastava, Mustafa Sahin</i> .....	4246	618.3. Поперечный миелит <i>Cheryl Hemingway</i> .....	4317
614.3. Синдром Стерджа–Вебера <i>Anna Pinto</i> .....	4248	618.4. Рассеянный склероз <i>Cheryl Hemingway</i> .....	4320
614.4. Болезнь фон Гиппеля–Линдау <i>Siddharth Srivastava, Mustafa Sahin</i> .....	4250	618.5. Заболевания спектра оптиконевромиелита <i>Cheryl Hemingway</i> .....	4325
614.5. Синдром линейного невуса салных желез <i>Siddharth Srivastava, Mustafa Sahin</i> .....	4251	618.6. Демиелинизирующее заболевание с антителами к миелин-олигодендроцитарному гликопротеину <i>Cheryl Hemingway</i> .....	4328
614.6. Синдром РНАСЕ <i>Siddharth Srivastava, Mustafa Sahin</i> .....	4251	<b>ГЛАВА 619.</b> Инсульт в педиатрии <i>Nomazulu Dlamini, Gabrielle A. deVeber</i> .....	4329
614.7. Недержание пигмента <i>Siddharth Srivastava, Mustafa Sahin</i> .....	4252	619.1. Артериальный ишемический инсульт <i>Nomazulu Dlamini, Gabrielle A. deVeber</i> .....	4329
<b>ГЛАВА 615.</b> Двигательные расстройства <i>Jonathan W. Mink</i> .....	4253	619.2. Церебральный синовенозный тромбоз <i>Nomazulu Dlamini, Gabrielle A. deVeber</i> .....	4332
615.1. Атаксия <i>Peter E. Morrison, Jonathan W. Mink</i> .....	4254	619.3. Поражения спинного мозга, вызванные сосудистыми процессами <i>E. Ann Yeh, Gabrielle A. deVeber</i> .....	4334
615.2. Хорея, атетоз, тремор <i>Jennifer A. Vermilion, Jonathan W. Mink</i> .....	4261	619.4. Геморрагический инсульт <i>Nomazulu Dlamini, Gabrielle A. deVeber</i> .....	4335
615.3. Миоклонус <i>Jonathan W. Mink</i> .....	4268	619.5. Дифференциальная диагностика инсультоподобных состояний <i>Nomazulu Dlamini, Gabrielle A. deVeber</i> .....	4338
615.4. Дистония <i>Shannon L. Dean, Erika U. Augustine</i> .....	4270	<b>ГЛАВА 620.</b> Васкулиты центральной нервной системы <i>Sona Narula, Anusha K. Yeshokumar, Brenda L. Banwell</i> .....	4340
<b>ГЛАВА 616.</b> Энцефалопатии <i>Michael V. Johnston</i> .....	4276	<b>ГЛАВА 621.</b> Инфекции центральной нервной системы <i>Andrew B. Janowski, David A. Hunstad</i> .....	4344
616.1. Детский церебральный паралич <i>Michael V. Johnston</i> .....	4276	621.1. Острый бактериальный менингит вне неонатального периода <i>Andrew B. Janowski, David A. Hunstad</i> .....	4346
616.2. Митохондриальные энцефаломиопатии <i>Michael V. Johnston</i> .....	4283		

621.2. Вирусный менингоэнцефалит <i>Andrew B. Janowski, David A. Hunstad</i> .....	4357
621.3. Эозинофильный менингит <i>Andrew B. Janowski, David A. Hunstad</i> .....	4360
<b>ГЛАВА 622.</b> Абсцесс мозга <i>Andrew B. Janowski, David A. Hunstad</i> .....	4361
<b>ГЛАВА 623.</b> Идиопатическая внутричерепная гипертензия (pseudotumor cerebri) <i>Alasdair P.J. Parker</i> .....	4363
<b>ГЛАВА 624.</b> Болезни спинного мозга <i>Mark R. Proctor</i> .....	4365
624.1. Фиксированный спинной мозг <i>Mark R. Proctor</i> .....	4365
624.2. Диастематомия (порок развития расщепленного спинного мозга) <i>Mark R. Proctor</i> .....	4367
624.3. Сирингомия <i>Mark R. Proctor</i> .....	4368
624.4. Опухоли спинного мозга <i>Mark R. Proctor</i> .....	4370
624.5. Спинальные артериовенозные мальформации <i>Mark R. Proctor</i> .....	4372

**ЧАСТЬ XXVII. Нервно-мышечные расстройства..... 4373**

<b>ГЛАВА 625.</b> Оценка и исследование нервно-мышечных расстройств <i>Harvey B. Sarnat</i> .....	4373
<b>ГЛАВА 626.</b> Нарушения развития мышц <i>Harvey B. Sarnat</i> .....	4383
626.1. Миотубулярная миопатия (центронуклеарная миопатия) <i>Harvey B. Sarnat</i> .....	4392
626.2. Врожденная диспропорция типов мышечных волокон <i>Harvey B. Sarnat</i> .....	4394
626.3. Немалиновая миопатия <i>Goknur Haliloglu</i> .....	4395
626.4. Стержневые миопатии <i>Goknur Haliloglu</i> .....	4397
626.5. Миофибрилярные миопатии <i>Goknur Haliloglu, Harvey B. Sarnat</i> .....	4402
626.6. Пороки развития мозга и развитие мышц <i>Goknur Haliloglu, Harvey B. Sarnat</i> .....	4404
626.7. Амиоплазия <i>Harvey B. Sarnat</i> .....	4406
626.8. Мышечный дисгенез (миопатия с синдромом Протея) <i>Harvey B. Sarnat</i> .....	4406
626.9. Доброкачественная врожденная гипотония <i>Harvey B. Sarnat</i> .....	4407
626.10. Артрогрипоз <i>Goknur Haliloglu</i> .....	4407
<b>ГЛАВА 627.</b> Мышечные дистрофии <i>Diana X. Bharucha-Goebel</i> .....	4415
627.1. Мышечные дистрофии Дюшенна и Беккера <i>Diana X. Bharucha-Goebel</i> .....	4415

627.2. Мышечная дистрофия Эмери–Дрейфуса/ламинопатии <i>Diana X. Bharucha-Goebel</i> .....	4421
627.3. Миотоническая мышечная дистрофия <i>Diana X. Bharucha-Goebel</i> .....	4422
627.4. Поясно-конечностные мышечные дистрофии <i>Diana X. Bharucha-Goebel</i> .....	4427
627.5. Лице-лопаточно-плечевая мышечная дистрофия <i>Diana X. Bharucha-Goebel</i> .....	4429
627.6. Врожденные мышечные дистрофии <i>Diana X. Bharucha-Goebel</i> .....	4431
<b>ГЛАВА 628.</b> Эндокринные и токсические миопатии <i>Harvey B. Sarnat</i> .....	4433
<b>ГЛАВА 629.</b> Метаболические миопатии и каналопатии <i>Harvey B. Sarnat</i> .....	4435
629.1. Периодические параличи и другие мышечные каналопатии <i>Harvey B. Sarnat</i> .....	4435
629.2. Злокачественная гипертермия <i>Harvey B. Sarnat</i> .....	4437
629.3. Гликогенозы <i>Harvey B. Sarnat</i> .....	4438
629.4. Митохондриальные миопатии <i>Harvey B. Sarnat</i> .....	4441
629.5. Липидные миопатии <i>Harvey B. Sarnat</i> .....	4444
629.6. Миопатия с дефицитом витамина E <i>Harvey B. Sarnat</i> .....	4446
<b>ГЛАВА 630.</b> Нарушение нервно-мышечной передачи и двигательных нейронов.....	4446
630.1. Миастения гравис <i>Diana X. Bharucha-Goebel</i> .....	4446
630.2. Спинальные мышечные атрофии <i>Goknur Haliloglu</i> .....	4453
630.3. Другие заболевания двигательных нейронов <i>Goknur Haliloglu</i> .....	4460
<b>ГЛАВА 631.</b> Наследственные моторно-сенсорные невропатии <i>Harvey B. Sarnat</i> .....	4464
631.1. Малоберцовая мышечная атрофия (болезнь Шарко–Мари–Тута, наследственная моторно-сенсорная невропатия с ранним началом типа IIA) <i>Harvey B. Sarnat</i> .....	4473
631.2. Малоберцовая мышечная атрофия (аксональный тип) <i>Harvey B. Sarnat</i> .....	4474
631.3. Врожденная гипомиелинизирующая невропатия и болезнь Дежерина–Сотта (наследственная моторно-сенсорная невропатия с ранним началом III типа) <i>Harvey B. Sarnat</i> .....	4474
631.4. Синдром Русси–Леви <i>Harvey B. Sarnat</i> .....	4475

631.5. Болезнь Рефсума (наследственная моторно-сенсорная невропатия с ранним началом типа IV) и инфантильная болезнь Рефсума <i>Harvey B. Sarnat</i> .....	4475
631.6. Болезнь Фабри <i>Harvey B. Sarnat</i> .....	4475
631.7. Гигантская аксональная невропатия <i>Diana X. Bharucha-Goebel</i> .....	4476
631.8. Гипермиелинизирующая (томакулезная) невропатия; наследственная невропатия с предрасположенностью к компрессионным параличам <i>Harvey B. Sarnat</i> .....	4477
631.9. Лейкодистрофии <i>Harvey B. Sarnat</i> .....	4477
<b>ГЛАВА 632.</b> Токсические невропатии <i>Harvey B. Sarnat</i> .....	4478
<b>ГЛАВА 633.</b> Вегетативные невропатии <i>Monique M. Ryan</i> .....	4480
633.1. Семейная дизавтономия <i>Monique M. Ryan</i> .....	4483
633.2. Другие вегетативные невропатии <i>Monique M. Ryan</i> .....	4484
<b>ГЛАВА 634.</b> Синдром Гийена–Барре <i>Monique M. Ryan</i> .....	4485
<b>ГЛАВА 635.</b> Паралич Белла <i>Monique M. Ryan</i> .....	4490
<b>ЧАСТЬ XXVIII. Заболевания глаза</b> .....	4492
<b>ГЛАВА 636.</b> Рост и развитие глаза <i>Scott E. Olitsky, Justin D. Marsh</i> .....	4492
<b>ГЛАВА 637.</b> Методы исследования глаза <i>Scott E. Olitsky, Justin D. Marsh</i> .....	4493
<b>ГЛАВА 638.</b> Аномалии рефракции и аккомодации <i>Scott E. Olitsky, Justin D. Marsh</i> .....	4497
<b>ГЛАВА 639.</b> Нарушения зрения <i>Scott E. Olitsky, Justin D. Marsh</i> .....	4500
<b>ГЛАВА 640.</b> Аномалии зрачка и радужки <i>Scott E. Olitsky, Justin D. Marsh</i> .....	4503
<b>ГЛАВА 641.</b> Нарушения движения и положения глаз <i>Scott E. Olitsky, Justin D. Marsh</i> .....	4508
<b>ГЛАВА 642.</b> Заболевания век <i>Scott E. Olitsky, Justin D. Marsh</i> .....	4518
<b>ГЛАВА 643.</b> Нарушения слезной системы <i>Scott E. Olitsky, Justin D. Marsh</i> .....	4521
<b>ГЛАВА 644.</b> Заболевания конъюнктивы <i>Scott E. Olitsky, Justin D. Marsh</i> .....	4523
<b>ГЛАВА 645.</b> Патология роговицы <i>Scott E. Olitsky, Justin D. Marsh</i> .....	4528
<b>ГЛАВА 646.</b> Аномалии хрусталика <i>Scott E. Olitsky, Justin D. Marsh</i> .....	4533
<b>ГЛАВА 647.</b> Заболевания увеального тракта <i>Scott E. Olitsky, Justin D. Marsh</i> .....	4537
<b>ГЛАВА 648.</b> Патология сетчатки и стекловидного тела <i>Scott E. Olitsky, Justin D. Marsh</i> .....	4540

<b>ГЛАВА 649.</b> Патология зрительного нерва <i>Scott E. Olitsky, Justin D. Marsh</i> .....	4550
<b>ГЛАВА 650.</b> Глаукома у детей <i>Scott E. Olitsky, Justin D. Marsh</i> .....	4554
<b>ГЛАВА 651.</b> Патология орбиты <i>Scott E. Olitsky, Justin D. Marsh</i> .....	4557
<b>ГЛАВА 652.</b> Инфекции орбиты <i>Scott E. Olitsky, Justin D. Marsh, Mary Anne Jackson</i> .....	4558
<b>ГЛАВА 653.</b> Травмы глаза <i>Scott E. Olitsky, Justin D. Marsh</i> .....	4561

#### **ЧАСТЬ XXIX. Болезни уха** ..... 4567

<b>ГЛАВА 654.</b> Общие положения и обследование уха <i>Joseph Haddad Jr, Sonam N. Dodhia</i> .....	4567
<b>ГЛАВА 655.</b> Тугоухость <i>Joseph Haddad Jr, Sonam N. Dodhia, Jaclyn B. Spitzer</i> .....	4570
<b>ГЛАВА 656.</b> Врожденные пороки развития уха <i>Joseph Haddad Jr, Sonam N. Dodhia</i> .....	4583
<b>ГЛАВА 657.</b> Наружный отит (otitis externa) <i>Joseph Haddad Jr, Sonam N. Dodhia</i> .....	4587
<b>ГЛАВА 658.</b> Средний отит <i>Joseph E. Kerschner, Diego Preciado</i> .....	4591
<b>ГЛАВА 659.</b> Острый мастоидит <i>John J. Faria, Robert H. Chun, Joseph E. Kerschner</i> .....	4609
<b>ГЛАВА 660.</b> Внутреннее ухо и заболевания костного лабиринта <i>Joseph Haddad Jr, Sonam N. Dodhia</i> .....	4613
<b>ГЛАВА 661.</b> Травмы уха и височной кости <i>Joseph Haddad Jr, Sonam N. Dodhia</i> .....	4614
<b>ГЛАВА 662.</b> Опухоли уха и височной кости <i>Joseph Haddad Jr, Sonam N. Dodhia</i> .....	4617

#### **ЧАСТЬ XXX. Болезни кожи** ..... 4618

<b>ГЛАВА 663.</b> Морфология кожи <i>Nicole R. Bender, Yvonne E. Chiu</i> .....	4618
<b>ГЛАВА 664.</b> Обследование при заболеваниях кожи <i>Nicole R. Bender, Yvonne E. Chiu</i> .....	4620
664.1. Кожные проявления системных заболеваний <i>Nicole R. Bender, Yvonne E. Chiu</i> .....	4622
664.2. Полисистемные лекарственные реакции <i>Nicole R. Bender, Yvonne E. Chiu</i> .....	4629
<b>ГЛАВА 665.</b> Принципы лечения кожных заболеваний <i>Daren A. Diiorio, Stephen R. Humphrey</i> .....	4632
<b>ГЛАВА 666.</b> Заболевания кожи у новорожденных <i>Kathleen A. Long, Kari L. Martin</i> .....	4636
<b>ГЛАВА 667.</b> Кожные дефекты <i>Nadia Y. Abidi, Kari L. Martin</i> .....	4639
<b>ГЛАВА 668.</b> Эктодермальные дисплазии <i>Nadia Y. Abidi, Kari L. Martin</i> .....	4643
<b>ГЛАВА 669.</b> Сосудистые патологии <i>Kari L. Martin</i> .....	4646
<b>ГЛАВА 670.</b> Кожные невусы <i>Megan E. McClean, Kari L. Martin</i> .....	4655
<b>ГЛАВА 671.</b> Гиперпигментированные образования <i>Joel C. Joyce</i> .....	4662

**ГЛАВА 672.** Гипопигментированные образования

*Joel C. Joyce*.....4666

**ГЛАВА 673.** Везикуло-буллезные заболевания кожи

*Joel C. Joyce*.....4671

673.1. Многоформная экссудативная эритема

*Joel C. Joyce*.....4672

673.2. Синдром Стивенса–Джонсона

*Joel C. Joyce*.....4674

673.3. Токсический эпидермальный некролиз (синдром Лайелла)

*Joel C. Joyce*.....4676

673.4. Врожденный буллезный эпидермолиз (механобуллезная болезнь)

*Joel C. Joyce*.....4677

673.5. Пузырчатка

*Joel C. Joyce*.....4682

673.6. Герпетиформный дерматит Дюринга

*Joel C. Joyce*.....4684

673.7. Линейный IgA-зависимый буллезный дерматоз (хронический детский буллезный дерматоз)

*Joel C. Joyce*.....4685

**ГЛАВА 674.** Экзематозные заболевания

*Nicole R. Bender, Yvonne E. Chiu* .....4686

674.1. Контактный дерматит

*Nicole R. Bender, Yvonne E. Chiu* .....4687

674.2. Нуммулярная экзема

*Nicole R. Bender, Yvonne E. Chiu* .....4690

674.3. Белый лишай

*Nicole R. Bender, Yvonne E. Chiu* .....4690

674.4. Простой хронический лишай

*Nicole R. Bender, Yvonne E. Chiu* .....4691

674.5. Острая ладонно-подошвенная экзема (дисгидротическая экзема, дисгидроз, помфоликс)

*Nicole R. Bender, Yvonne E. Chiu* .....4691

674.6. Себорейный дерматит

*Nicole R. Bender, Yvonne E. Chiu* .....4692

**ГЛАВА 675.** Фоточувствительность

*Nicole R. Bender, Yvonne E. Chiu* .....4693

**ГЛАВА 676.** Заболевания эпидермиса .....4700

676.1. Псориаз

*Nicole R. Bender, Yvonne E. Chiu* .....4700

676.2. Лихеноидный параспориоз

*Nicole R. Bender, Yvonne E. Chiu* .....4704

676.3. Фолликулярный кератоз

*Nicole R. Bender, Yvonne E. Chiu* .....4705

676.4. Шиповидный лишай

*Nicole R. Bender, Yvonne E. Chiu* .....4706

676.5. Розовый лишай

*Nicole R. Bender, Yvonne E. Chiu* .....4706

676.6. Пityриаз красный волосистой отрубевидный (красный отрубевидный фолликулярный лишай, болезнь Девержи)

*Nicole R. Bender, Yvonne E. Chiu* .....4707

676.7. Болезнь Дарье (фолликулярный дискератоз)

*Nicole R. Bender, Yvonne E. Chiu* .....4708

676.8. Блестящий лишай

*Nicole R. Bender, Yvonne E. Chiu* .....4709

676.9. Полосатый лишай

*Nicole R. Bender, Yvonne E. Chiu* .....4709

676.10. Красный плоский лишай

*Nicole R. Bender, Yvonne E. Chiu* .....4710

676.11. Порокератоз

*Nicole R. Bender, Yvonne E. Chiu* .....4711

676.12. Синдром Джанотти–Крости (папулезный акродерматит)

*Nicole R. Bender, Yvonne E. Chiu* .....4712

676.13. Черный акантоз

*Nicole R. Bender, Yvonne E. Chiu* .....4712

**ГЛАВА 677.** Нарушения кератинизации

*Kari L. Martin*.....4713

**ГЛАВА 678.** Заболевания дермы

*Wendy E. Kim* .....4722

678.1. Синдром активации тучных клеток

*James J. Nocton* .....4733

**ГЛАВА 679.** Синдром Элерса–Данло

*Donald Basel* .....4735

**ГЛАВА 680.** Заболевания подкожной клетчатки

*Wendy E. Kim* .....4741

680.1. Панникулит и узловатая эритема

*Wendy E. Kim* .....4741

680.2. Липодистрофия

*Wendy E. Kim* .....4745

**ГЛАВА 681.** Заболевания потовых желез

*Kari L. Martin, Kimberly M. Ken* .....4747

**ГЛАВА 682.** Заболевания волос

*Kimberly M. Ken, Kari L. Martin* .....4750

**ГЛАВА 683.** Заболевания ногтей

*Kimberly M. Ken, Kari L. Martin* .....4757

**ГЛАВА 684.** Заболевания слизистых оболочек

*Wendy E. Kim* .....4763

**ГЛАВА 685.** Бактериальные инфекции кожи .....4765

685.1. Импетиго

*Daren A. Diiorio, Stephen R. Humphrey*.....4765

685.2. Инфекции подкожной клетчатки

*Daren A. Diiorio, Stephen R. Humphrey*.....4767

685.3. Синдром стафилококковой обожженной кожи (болезнь Риттера)

*Daren A. Diiorio, Stephen R. Humphrey*.....4770

685.4. Эктима

*Daren A. Diiorio, Stephen R. Humphrey*.....4771

685.5. Другие бактериальные инфекции кожи

*Daren A. Diiorio, Stephen R. Humphrey*.....4772

**ГЛАВА 686.** Грибковые инфекции кожи

*Daren A. Diiorio, Stephen R. Humphrey*.....4778

**ГЛАВА 687.** Вирусные инфекции кожи

*Daren A. Diiorio, Stephen R. Humphrey*.....4788

**ГЛАВА 688.** Укусы членистоногих и инвазии.....4792

688.1. Укусы членистоногих

*Daren A. Diiorio, Stephen R. Humphrey*.....4792

688.2. Чесотка

*Daren A. Diiorio, Stephen R. Humphrey*.....4794

688.3. Педикулез

*Daren A. Diiorio, Stephen R. Humphrey*.....4799



688.4. Дерматит морского купальщика <i>Daren A. Diiorio, Stephen R. Humphrey</i> .....	4801
<b>ГЛАВА 689.</b> Акне <i>Wendy E. Kim</i> .....	4801
<b>ГЛАВА 690.</b> Опухоли кожи <i>Jesse P. Hirner, Kari L. Martin</i> .....	4809
<b>ГЛАВА 691.</b> Заболевания кожи, связанные с алиментарными дефицитами <i>Joel C. Joyce</i> .....	4815
<b>ЧАСТЬ XXXI. Заболевания костей и суставов ..... 4819</b>	
<b>РАЗДЕЛ 1.</b> Ортопедические проблемы .....	4819
<b>ГЛАВА 692.</b> Рост и развитие <i>Keith D. Baldwin, Lawrence Wells</i> .....	4819
<b>ГЛАВА 693.</b> Ортопедическое обследование ребенка <i>Keith D. Baldwin, Lawrence Wells</i> .....	4821
<b>ГЛАВА 694.</b> Патология стоп и пальцев ног <i>Jennifer J. Winell, Richard S. Davidson</i> .....	4827
694.1. Приведенная стопа <i>Jennifer J. Winell, Richard S. Davidson</i> .....	4828
694.2. Пяточно-вальгусная (кальканеовальгусная) деформация стопы <i>Jennifer J. Winell, Richard S. Davidson</i> .....	4829
694.3. Эквиноварусная деформация стопы (косолапость) <i>Jennifer J. Winell, Richard S. Davidson</i> .....	4830
694.4. Врожденное вертикальное положение таранной кости («врожденный таран») <i>Jennifer J. Winell, Richard S. Davidson</i> .....	4832
694.5. Мобильное плоскостопие (гибкое плоскостопие) <i>Jennifer J. Winell, Richard S. Davidson</i> .....	4834
694.6. Тарзальная коалиция <i>Jennifer J. Winell, Richard S. Davidson</i> .....	4835
694.7. Высокий свод стоп (кавус стоп) <i>Jennifer J. Winell, Richard S. Davidson</i> .....	4837
694.8. Остеохондрозы/апофизит <i>Jennifer J. Winell, Richard S. Davidson</i> .....	4838
694.9. Колотые раны стопы <i>Jennifer J. Winell, Richard S. Davidson</i> .....	4839
694.10. Деформации пальцев ног <i>Jennifer J. Winell, Richard S. Davidson</i> .....	4839
694.11. Боль в стопах <i>Jennifer J. Winell, Richard S. Davidson</i> .....	4842
694.12. Обувь <i>Jennifer J. Winell, Richard S. Davidson</i> .....	4843
<b>ГЛАВА 695.</b> Искривления и угловые деформации конечностей <i>Jennifer J. Winell, Keith D. Baldwin, Lawrence Wells</i> .....	4843
695.1. Нормальное развитие конечностей <i>Jennifer J. Winell, Keith D. Baldwin, Lawrence Wells</i> .....	4843
695.2. Обследование <i>Jennifer J. Winell, Keith D. Baldwin, Lawrence Wells</i> .....	4844
695.3. Торсионные деформации <i>Jennifer J. Winell, Keith D. Baldwin, Lawrence Wells</i> .....	4846
695.4. Деформации фронтальной плоскости <i>Jennifer J. Winell, Keith D. Baldwin, Lawrence Wells</i> .....	4847
695.5. Врожденные угловые деформации большеберцовой и малоберцовой кости <i>Jennifer J. Winell, Keith D. Baldwin, Lawrence Wells</i> .....	4850
<b>ГЛАВА 696.</b> Несоответствие длины ног <i>Richard S. Davidson</i> .....	4851
<b>ГЛАВА 697.</b> Патология колена <i>J. Todd R. Lawrence</i> .....	4857
697.1. Дисковидный латеральный мениск коленного сустава <i>J. Todd R. Lawrence</i> .....	4857
697.2. Подколенные кисты (кисты Бейкера) <i>J. Todd R. Lawrence</i> .....	4859
697.3. Рассекающий ювенильный остеохондрит <i>J. Todd R. Lawrence</i> .....	4859
697.4. Болезнь Осгуда–Шлаттера и синдром Синдинга–Ларсена–Йоханссона <i>Eric J. Sarkissian, J. Todd R. Lawrence</i> .....	4861
697.5. Пателлофemorальный болевой синдром <i>J. Todd R. Lawrence</i> .....	4862
697.6. Нестабильность надколенника (пателлофemorальная нестабильность) <i>J. Todd R. Lawrence</i> .....	4863
697.7. Разрыв передней крестообразной связки <i>J. Todd R. Lawrence</i> .....	4865
<b>ГЛАВА 698.</b> Патология бедра <i>Wudbhav N. Sankar, Jennifer J. Winell, B. David Horn, Lawrence Wells</i> .....	4866
698.1. Дисплазия тазобедренного сустава <i>Wudbhav N. Sankar, Jennifer J. Winell, B. David Horn, Lawrence Wells</i> .....	4867
698.2. Преходящий моноартикулярный синовит (токсический синовит) <i>Wudbhav N. Sankar, Jennifer J. Winell, B. David Horn, Lawrence Wells</i> .....	4873
698.3. Болезнь Легга–Кальве–Пертеса <i>Wudbhav N. Sankar, Jennifer J. Winell, B. David Horn, Lawrence Wells</i> .....	4874
698.4. Эпифизеолиз головки бедренной кости <i>Wudbhav N. Sankar, Jennifer J. Winell, B. David Horn, Lawrence Wells</i> .....	4877
<b>ГЛАВА 699.</b> Патология позвоночника <i>R. Justin Mistovich, David A. Spiegel</i> .....	4880
699.1. Идиопатический сколиоз <i>R. Justin Mistovich, David A. Spiegel</i> .....	4880
699.2. Врожденный сколиоз <i>R. Justin Mistovich, David A. Spiegel</i> .....	4887
699.3. Нервно-мышечный сколиоз, генетические синдромы и компенсаторный сколиоз <i>R. Justin Mistovich, David A. Spiegel</i> .....	4889
699.4. Кифоз <i>R. Justin Mistovich, David A. Spiegel</i> .....	4891
699.5. Боль в спине у детей <i>R. Justin Mistovich, David A. Spiegel</i> .....	4894
699.6. Спондилолиз и спондилолистез <i>R. Justin Mistovich, David A. Spiegel</i> .....	4896
699.7. Инфекция позвоночника <i>R. Justin Mistovich, David A. Spiegel</i> .....	4898

699.8. Грыжа межпозвоночного диска/смещение апофиза позвонка <i>R. Justin Mistovich, David A. Spiegel</i> .....	4899
699.9. Опухоли <i>R. Justin Mistovich, David A. Spiegel</i> .....	4900
<b>ГЛАВА 700.</b> Патология шеи <i>R. Justin Mistovich, David A. Spiegel</i> .....	4901
700.1. Кривошея <i>R. Justin Mistovich, David A. Spiegel</i> .....	4901
700.2. Синдром Клиппеля–Фейля <i>R. Justin Mistovich, David A. Spiegel</i> .....	4903
700.3. Аномалии и нестабильность шейного отдела позвоночника <i>R. Justin Mistovich, David A. Spiegel</i> .....	4904
<b>ГЛАВА 701.</b> Патология верхней конечности <i>Robert B. Carrigan</i> .....	4907
<b>ГЛАВА 702.</b> Артрогрипоз <i>Helen M. Horstmann, Richard S. Davidson</i> .....	4916
<b>ГЛАВА 703.</b> Часто встречающиеся переломы <i>Keith D. Baldwin, Apurva S. Shah, Lawrence Wells, Alexandre Arkader</i> .....	4923
703.1. Уникальные характеристики детских переломов <i>Keith D. Baldwin, Apurva S. Shah, Lawrence Wells, Alexandre Arkader</i> .....	4924
703.2. Типы детских переломов <i>Keith D. Baldwin, Apurva S. Shah, Lawrence Wells, Alexandre Arkader</i> .....	4925
703.3. Переломы верхней конечности <i>Keith D. Baldwin, Apurva S. Shah, Lawrence Wells, Alexandre Arkader</i> .....	4927
703.4. Переломы нижних конечностей <i>Keith D. Baldwin, Lawrence Wells, Alexandre Arkader</i> .....	4930
703.5. Оперативное лечение переломов <i>Keith D. Baldwin, Apurva S. Shah, Lawrence Wells, Alexandre Arkader</i> .....	4932
703.6. Осложнения переломов у детей <i>Keith D. Baldwin, Apurva S. Shah, Lawrence Wells, Alexandre Arkader</i> .....	4933
<b>ГЛАВА 704.</b> Остеомиелит <i>Eric Robinette, Samir S. Shah</i> .....	4934
<b>ГЛАВА 705.</b> Септический артрит <i>Eric Robinette, Samir S. Shah</i> .....	4941
<b>РАЗДЕЛ 2.</b> Спортивная медицина .....	4945
<b>ГЛАВА 706.</b> Эпидемиология и профилактика травм <i>Gregory L. Landry</i> .....	4945
<b>ГЛАВА 707.</b> Лечение травм опорно-двигательного аппарата <i>Aaron M. Karlin, Nicholas P. Goyeneche, Kevin P. Murphy</i> .....	4954
707.1. Травмы пластины роста <i>Aaron M. Karlin, Nicholas P. Goyeneche, Kevin P. Murphy</i> .....	4956
707.2. Травмы плеча <i>Aaron M. Karlin, Nicholas P. Goyeneche, Kevin P. Murphy</i> .....	4958
707.3. Травмы локтя <i>Aaron M. Karlin, Nicholas P. Goyeneche, Kevin P. Murphy</i> .....	4961
707.4. Травмы поясничного отдела <i>Aaron M. Karlin, Nicholas P. Goyeneche, Kevin P. Murphy</i> .....	4965
707.5. Травмы тазобедренного сустава и таза <i>Aaron M. Karlin, Nicholas P. Goyeneche, Kevin P. Murphy</i> .....	4967
707.6. Травмы коленного сустава <i>Aaron M. Karlin, Nicholas P. Goyeneche, Kevin P. Murphy</i> .....	4969
707.7. Боль в голени при физической нагрузке: шинсплент, стрессовые переломы и хронический компартмент-синдром <i>Aaron M. Karlin, Nicholas P. Goyeneche, Kevin P. Murphy</i> .....	4972
707.8. Травмы голеностопного сустава <i>Aaron M. Karlin, Nicholas P. Goyeneche, Kevin P. Murphy</i> .....	4974
707.9. Травмы стопы <i>Aaron M. Karlin, Nicholas P. Goyeneche, Kevin P. Murphy</i> .....	4976
<b>ГЛАВА 708.</b> Черепно-мозговая травма, связанная со спортом (сотрясение мозга) <i>Christopher W. Liebig, Joseph A. Congeni</i> .....	4977
<b>ГЛАВА 709.</b> Травмы шейного отдела позвоночника <i>S. Derrick Eddy, Joseph A. Congeni</i> .....	4981
<b>ГЛАВА 710.</b> Тепловые травмы <i>Gregory L. Landry</i> .....	4983
<b>ГЛАВА 711.</b> Спортсменки: менструальные проблемы и риск остеопении <i>Gregory L. Landry</i> .....	4985
<b>ГЛАВА 712.</b> Средства, повышающие работоспособность <i>Gregory L. Landry</i> .....	4988
<b>ГЛАВА 713.</b> Виды спорта и связанные с ними травмы <i>Amy E. Rabatin, Sherilyn W. Driscoll, Elena J. Jelsing, Kevin P. Murphy</i> .....	4990
<b>РАЗДЕЛ 3.</b> Скелетные дисплазии .....	5000
<b>ГЛАВА 714.</b> Общие аспекты скелетной дисплазии <i>Julie E. Hoover-Fong, William A. Horton, Jacqueline T. Hecht</i> .....	5000
<b>ГЛАВА 715.</b> Заболевания, связанные с белками хрящевого матрикса <i>Jacqueline T. Hecht, William A. Horton</i> .....	5007
<b>ГЛАВА 716.</b> Заболевания, связанные с трансмембранными рецепторами <i>Julie E. Hoover-Fong, William A. Horton, Jacqueline T. Hecht</i> .....	5012
<b>ГЛАВА 717.</b> Заболевания, связанные с переносчиками ионов <i>Jacqueline T. Hecht, William A. Horton, David Rodriguez-Buritica</i> .....	5015

<b>ГЛАВА 718.</b> Заболевания, связанные с факторами транскрипции <i>Jacqueline T. Hecht, William A. Horton, David Rodriguez-Buritica</i> .....	5017
<b>ГЛАВА 719.</b> Заболевания, связанные с дефектами костей и резорбцией <i>Jacqueline T. Hecht, William A. Horton, David Rodriguez-Buritica</i> .....	5019
<b>ГЛАВА 720.</b> Другие наследственные нарушения развития скелета <i>Jacqueline T. Hecht, William A. Horton</i> .....	5020
<b>ГЛАВА 721.</b> Несовершенный остеогенез <i>Joan C. Marini</i> .....	5025
<b>ГЛАВА 722.</b> Синдром Марфана <i>Jefferson J. Doyle, Alexander J. Doyle, Harry C. Dietz III</i> .....	5031
<b>РАЗДЕЛ 4.</b> Метаболические заболевания костей.....	5039
<b>ГЛАВА 723.</b> Костная структура, рост и гормональная регуляция <i>Catherine M. Gordon</i> .....	5039
<b>ГЛАВА 724.</b> Гипофосфатазия <i>Linda A. DiMeglio</i> .....	5043
<b>ГЛАВА 725.</b> Гиперфосфатаземия <i>Linda A. DiMeglio</i> .....	5044
<b>ГЛАВА 726.</b> Остеопороз <i>Catherine M. Gordon</i> .....	5046
<b>ЧАСТЬ XXXII. Восстановительная медицина</b> .....	5049
<b>ГЛАВА 727.</b> Оценка реабилитационного потенциала ребенка <i>Michael A. Alexander, Nicole Marcantuono</i> .....	5049
<b>ГЛАВА 728.</b> Реабилитация при тяжелой черепно-мозговой травме <i>Phillip R. Bryant, Chong-Tae Kim</i> .....	5050
<b>ГЛАВА 729.</b> Лечение травм спинного мозга и коррекция вегетативной дисрефлексии <i>Phillip R. Bryant, Ashlee Jaffe</i> .....	5052
<b>ГЛАВА 730.</b> Спастичность мышц <i>Joyce L. Oleszek, Loren T. Davidson</i> .....	5058
<b>ГЛАВА 731.</b> Врожденный паралич плечевого сплетения <i>Maureen R. Nelson</i> .....	5061
<b>ГЛАВА 732.</b> Менингомиелоцеле ( <i>spina bifida</i> ) <i>Pamela Wilson, Janet Stewart</i> .....	5065
<b>ГЛАВА 733.</b> Помощь в передвижении <i>Marisa Osorio, Elaine Tsao, Susan D. Apkon</i> .....	5067
<b>ГЛАВА 734.</b> Здоровье и благополучие детей с ограниченными возможностями здоровья <i>Maria G. Martinez, David M. Kanter, Margaret A. Turk</i> .....	5069
734.1. Домашняя механическая вентиляция легких и зависимость от технологий <i>Robert J. Graham</i> .....	5074

### ЧАСТЬ XXXIII. Здоровоохранение в аспекте окружающей среды..... 5077

<b>ГЛАВА 735.</b> Обзор здравоохранения в аспекте окружающей среды и детей <i>Ruth A. Etzel</i> .....	5077
<b>ГЛАВА 736.</b> Биологическое действие ионизирующего излучения на детей <i>Samuel L. Brady, Donald P. Frush</i> .....	5082
<b>ГЛАВА 737.</b> Химические загрязнения <i>Philip J. Landrigan, Joel A. Forman</i> .....	5092
737.1. Табак <i>Judith A. Groner</i> .....	5099
<b>ГЛАВА 738.</b> Интоксикация тяжелыми металлами <i>Prashant V. Mahajan</i> .....	5102
<b>ГЛАВА 739.</b> Отравление свинцом <i>Morri Markowitz</i> .....	5107
<b>ГЛАВА 740.</b> Пищевые отравления небактериальной природы .....	5114
740.1. Отравление грибами <i>Diane P. Calello</i> .....	5114
740.2. Отравление соланином <i>Diane P. Calello</i> .....	5117
740.3. Отравление морепродуктами <i>Diane P. Calello</i> .....	5117
740.4. Отравление меламинам <i>Diane P. Calello</i> .....	5120
<b>ГЛАВА 741.</b> Биологический и химический терроризм <i>Theodore J. Cieslak, Jonathan Newmark</i> .....	5120
<b>ГЛАВА 742.</b> Массовые психогенные заболевания <i>Jonathan W. Mink</i> .....	5133
<b>ГЛАВА 743.</b> Укусы животных и людей <i>David A. Hunstad</i> .....	5134
<b>ГЛАВА 744.</b> Лихорадка от укусов крыс <i>David A. Hunstad</i> .....	5138
<b>ГЛАВА 745.</b> Оспа обезьян <i>David A. Hunstad</i> .....	5139
<b>ГЛАВА 746.</b> Отравления при укусе ядовитых животных <i>Sing-Yi Feng, Collin S. Goto</i> .....	5141

### ЧАСТЬ XXXIV. Лабораторная медицина .....

<b>ГЛАВА 747.</b> Лабораторные исследования у новорожденных и детей <i>Stanley F. Lo</i> .....	5149
<b>ГЛАВА 748.</b> Референсные интервалы для лабораторных тестов и процедур <i>Stanley F. Lo</i> .....	5154
Предметный указатель .....	У-1

Полное оглавление четырех томов руководства доступно по ссылке



## Глава 558

# Энурез и дисфункция мочеиспускания

Jack S. Elder

### НОРМАЛЬНОЕ МОЧЕИСПУСКАНИЕ И ОБУЧЕНИЕ ТУАЛЕТУ

Мочеиспускание плода происходит за счет рефлекторного сокращения мочевого пузыря в унисон с одновременным сокращением детрузора и расслаблением сфинктера уретры. Накопление мочи обеспечивается симпатическим и срамным нервами, которые, с одной стороны, ингибируют сократительную активность детрузора, с другой — повышают активность внешнего сфинктера с закрытием шейки мочевого пузыря и проксимального отдела уретры. Младенец осуществляет рефлекторное мочеиспускание 15–20 р/сут. Со временем емкость мочевого пузыря увеличивается. У детей в возрасте до 14 лет средняя емкость мочевого пузыря в миллилитрах = [возраст (в годах) + 2] × 30 (например, емкость мочевого пузыря в возрасте 6 лет должна составлять [6 + 2] × 30 = 240 мл).

В возрасте 2–4 лет ребенок по своему развитию готов к обучению туалету. Для того чтобы достичь сознательного контроля над мочевым пузырем, должны соблюдаться несколько условий: осведомленность о наполнении мочевого пузыря; корковое торможение (супрапонтинная модуляция) рефлекторных (нестабильных) сокращений мочевого пузыря; способность сознательно сокращать внешний сфинктер для предотвращения недержания мочи; нормальный объем мочевого пузыря и мотивация ребенка оставаться сухим. Переходная фаза опорожнения относится к периоду, когда дети приобретают контроль над мочевым пузырем. Девочки обычно приобретают его раньше мальчиков, как и контроль над кишечником, возникающий обычно до контроля над мочевым пузырем.

Распространенным заболеванием у детей является **пузырно-кишечная дисфункция**. Этот термин относится к нарушениям функции мочевого пузыря и/или кишечника. Старый термин для этого состояния — синдром дисфункциональной элиминации.

### ДНЕВНОЕ НЕДЕРЖАНИЕ МОЧИ

Дневное недержание мочи, не связанное с неврологическими нарушениями, часто встречается у детей.

В возрасте 5 лет 95% детей были сухими в течение дня и 92% постоянно сухими. В 7 лет — 96% сухие, хотя 15% иногда отмечают выраженные императивные позывы. В 12 лет — 99% постоянно сухие в течение дня. Наиболее частыми причинами дневного недержания мочи являются **гиперактивный мочевой пузырь (ургентное недержание мочи)** и **пузырно-кишечная дисфункция**. В **табл. 558.1** перечислены причины дневного недержания мочи у детей.

**Таблица 558.1.** Причины недержания мочи у детей

Гиперактивный мочевой пузырь (ургентное недержание мочи или синдром императивного позыва).
Редкие мочеиспускания (гипоактивный мочевой пузырь).
Задержка мочеиспускания.
Дискоординация детрузора и сфинктера.
Ненейрогенный нейрогенный мочевой пузырь (синдром Хинмана).
Вагинальное мочеиспускание.
Недержание мочи при смехе.
Цистит.
Обструкция внутреннего отверстия уретры (клапаны задней уретры).
Эктопический мочеточник и свищи.
Аномалии сфинктера (эписпадия, экстрофия, аномалия урогенитального синуса).
Нейрогенный мочевой пузырь.
Парадоксальное недержание мочи (вследствие переполнения мочевого пузыря).
Травматические.
Ятрогенные.
Поведенческие.
Комбинированные

В анамнезе у пациента следует оценить характер недержания мочи, включая частоту спонтанных мочеиспусканий, частоту подтеканий мочи в дневное и ночное время, объем мочи, потерянной во время эпизодов недержания, связано ли недержание с позывом или смехом, происходит ли оно после мочеиспускания и является ли недержание мочи продолжительным. Кроме того, следует оценить у пациента силу непрерывного потока мочи при мочеиспускании или ощущение неполного опорожнения мочевого пузыря. Полезно ведение дневника ритма спонтанных мочеиспусканий с указанием, когда ребенок является мокрым или сухим. Следует оценить другие урологические проблемы, такие как ИМП, пузырно-мочеточниковый рефлюкс, неврологические расстройства или аномалии в виде удвоения почки в семейном анамнезе. Поведение кишечника также следует оценивать, потому что недержание мочи часто встречается у детей с запорами и/или энкопрозом. Дневное недержание мочи может возникнуть у детей с сексуальным насилием в прошлом или после издевательств. Врачебный осмотр направлен на выявление признаков органических причин недержания мочи. Низкий рост, АГ, увеличенные почки и/или мочевой пузырь, запоры, адгезия половых губ, эктопия мочеточника,

<sup>1</sup> В том IV вошли главы 558–562. Главы 552–557 см. том III.

ФИО пациента:  
Номер МО:  
Основание для направления:  
Дата:

За последний месяц	Почти никогда	Менее чем половина времени	Около половины времени	Почти все время	Не доступно
1. У меня была мокрая одежда или мокрое нижнее белье в течение дня.	0	1	2	3	Нет данных
2. Когда я обмачиваюсь, мое белье намокает.	0	1	2	3	Нет данных
3. Я не каждый день хожу в туалет по-большому.	0	1	2	3	Нет данных
4. Мне приходится тужиться при дефекации.	0	1	2	3	Нет данных
5. Я хожу в туалет только один или два раза каждый день.	0	1	2	3	Нет данных
6. Я могу сдерживать мочеиспускание, скрестив ноги, сидя на корточках или посредством танца «хочу писать».	0	1	2	3	Нет данных
7. Когда мне нужно пописать, я не могу ждать.	0	1	2	3	Нет данных
8. Мне приходится тужиться, чтобы пописать.	0	1	2	3	Нет данных
9. Когда я писаю, мне больно.	0	1	2	3	Нет данных
10. Для ответов родителей. Испытывал ли Ваш ребенок что-то стрессовое, как в примере ниже?	Нет (0)			Да (3)	
Итого*					

- Новый ребенок.
- Новый дом.
- Новая школа.
- Школьные проблемы.
- Жестокое обращение (сексуальное/физическое).
- Домашние проблемы (развод/смерть).
- Особые мероприятия (день рождения).
- Несчастный случай/травма.
- Прочее.

\* При сумме баллов для девочек >6, сумме баллов для мальчиков >9, ребенок с большой долей вероятности имеет дисфункциональное мочеиспускание

**Рис. 558.1.** Анкета для оценки симптомов дисфункции мочеиспускания. (Источник: Farhat W, Bagli DJ, Capolicchio G, et al. The dysfunctional voiding scoring system: quantitative standardization of dysfunctional voiding symptoms in children. J Urol. 2000;164:1011–1015)


аномалии позвоночника или крестца (см. рис. 557.4 в главе 557), а также неврологические нарушения должны быть задокументированы.

Инструменты оценки включают ОАМ с посевом, если показано; дневник мочеиспусканий (зарегистрированное время и объемы мочеиспускания, мокрый или сухой); объем остаточной мочи после мочеиспускания (обычно получаемый при УЗИ мочевого пузыря) и **показатель по шкале симптомов дисфункционального мочеиспускания (рис. 558.1)**. Альтернативой шкалой симптомов дисфункционального мочеиспускания является **Ванкуверский опросник по ненейрогенной дисфункции нижних МВП/синдрому дисфункциональной элиминации**. Этот опросник представляет собой проверенный инструмент, который состоит из 14 вопросов, оцениваемых по 5-балльной шкале Лайкерта для оценки дисфункции нижних МВП и кишечника. В большинстве случаев показано исследование мочевого потока с электромиографией (неинвазивная оценка характера мочеиспускания и измерение активности внешнего сфинктера). Другим инструментом, который может быть полезен детям >5 лет, является **Педиатрический контрольный список симптомов (PSC)**. Это краткий скрининговый опросник, состоящий из 35 вопросов, который используется педиатрами и другими медработниками для улучшения распознавания и лечения психосоциальных проблем у детей.

Следует также оценить функцию кишечника. Должен быть зафиксирован показатель по Бристольской шкале формы стула (рис. 558.2). Кроме того, врач-клиницист должен использовать диагностические Римские критерии III, которые классифицируют функциональные ЖК-расстройства, не имеющие причин, основанных на структурных или тканевых нарушениях. У детей в возрасте ≥4 лет

диагностируют запор, если они удовлетворяют ≥2 из следующих критериев в течение 2 мес: ≤2 дефекаций в туалете в неделю; по крайней мере один эпизод недержания

#### Бристольская шкала стула

Тип 1		Отдельные твердые комочки, как орехи (трудно проходит)
Тип 2		В виде колбаски, но комковатый
Тип 3		Как колбаска, но с трещинами на поверхности
Тип 4		Как колбаска или змея, гладкий и мягкий
Тип 5		Мягкие шарики с четкими краями (легко проходит)
Тип 6		Пушистые кусочки с неровными краями, кашицеобразный стул
Тип 7		Водянистый, без твердых частиц. Полностью жидкий

**Рис. 558.2.** Бристольская шкала стула для оценки функции кишечника

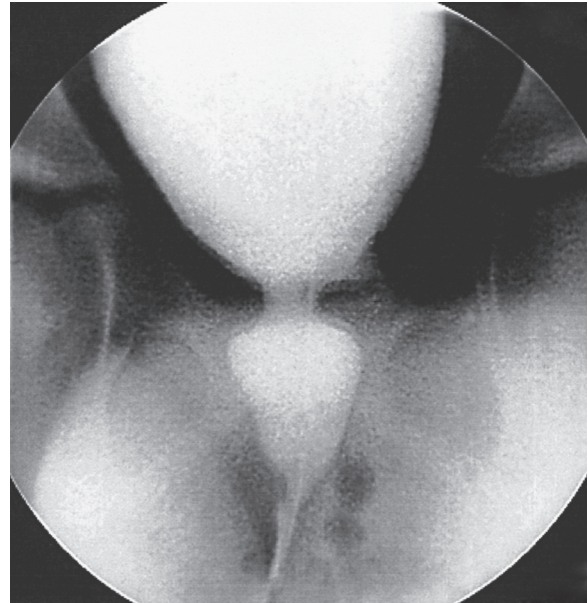
кала в неделю; наличие в анамнезе удерживающей позы или чрезмерной волевой задержки стула, а также кишечной колики; наличие большого объема каловых масс в прямой кишке и стула большого диаметра в анамнезе, который закупоривает унитаз.

Обследованию подлежат дети, у которых есть значительные клинические симптомы, имеющие семейный анамнез аномалий МВП или ИМП и те, кто не реагирует на терапию надлежащим образом. Показано УЗИ почек/мочевого пузыря с микционной цистоуретрографией или без нее. Уродинамические исследования должны проводиться при наличии признаков неврологического заболевания, и они также могут быть информативны, если эмпирическая терапия неэффективна. Если есть какие-либо признаки неврологического расстройства или при осмотре выявлена аномалия крестцово-копчиковой области, следует провести МРТ нижнего отдела позвоночника.

### ГИПЕРАКТИВНЫЙ МОЧЕВОЙ ПУЗЫРЬ (СИНДРОМ ИМПЕРАТИВНОГО ПОЗЫВА)

Дети с гиперактивным мочевым пузырем обычно испытывают частые позывы на мочеиспускание и urgentное недержание мочи. Часто девочка приседает на корточки, чтобы предотвратить потерю мочи (это называется **реверансом Винсента**). Функциональный, но не анатомический объем мочевого пузыря у этих детей меньше нормального, при этом детрузор подвержен сильным незаторможенным сокращениям. Приблизительно 25% детей с ночным энурезом также имеют симптомы гиперактивного мочевого пузыря. Многие дети указывают, что они не чувствуют необходимости помочиться даже перед тем, как обмочиться. У женщин рецидивирующие ИМП в анамнезе являются распространенным явлением, но недержание может сохраняться еще долго после того, как инфекция взята под контроль. Неясно, является ли дисфункция мочеиспускания продолжением ИМП или, наоборот, дисфункция мочеиспускания предрасполагает к рецидивирующим ИМП. У некоторых девочек микционная цистоуретрография при мочеиспускании показывает расширенную уретру (**деформация в виде волчка**, **рис. 558.3**) и суженную шейку мочевого пузыря с гипертрофией стенки детрузора. Изменение уретры является результатом неадекватного расслабления наружного мочевого сфинктера. Запор является распространенным явлением, и его следует лечить, особенно у детей с 1, 2 или 3 баллами по Бристольской шкале стула.

Гиперактивный мочево́й пузырь почти всегда самопроизвольно разрешается, но время его разрешения сильно варьирует, иногда наступает только в подростковом возрасте. Первоначальная терапия рассчитана на мочеиспускание в заданное время, каждые 1,5–2 ч. Лечение запоров и ИМП имеет важное значение. Другой метод лечения — это **биологическая обратная связь**, при которой детей обучают упражнениям для тазового дна (**упражнения Кегеля**), поскольку ежедневное выполнение этих упражнений может уменьшить или устранить нестабильные сокращения мочевого пузыря. Данная терапия часто состоит из 8–10 сеансов по 1 ч и может включать участие в анимационных компьютерных играх. Биологическая обратная связь также может включать периодические исследования мочевого потока с ЭМГ сфинктера, чтобы быть уверенным, что тазовое дно расслабляется во время мочеиспускания, и оценку объема остаточной мочи после мочеиспускания с помощью УЗИ. Антихолинергическая терапия часто полезна, если функция кишечника нор-



**Рис. 558.3.** Деформация в виде волчка. Микционная цистоуретрограмма, показывающая расширение уретры с дистальным сужением уретры и сокращением шейки мочевого пузыря

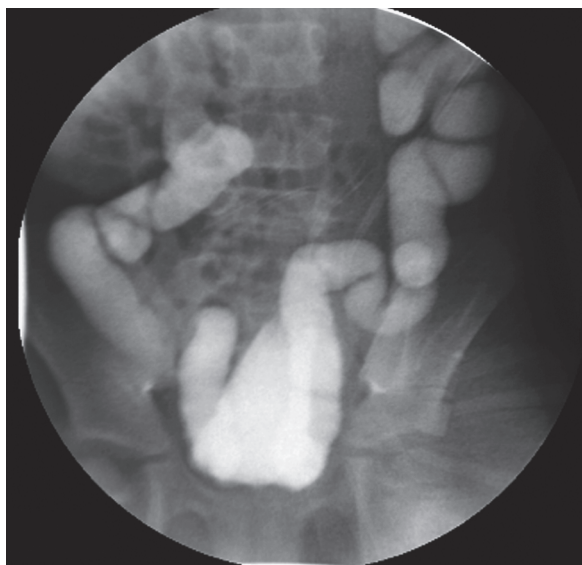мальная. Оксibuтинина хлорид является единственным ЛП, одобренным FDA США у детей, однако гиосциамин, толтеродин, троспия хлорид «Троспиум», солифенацин и мирабегрон также продемонстрировали безопасность у детей; эти ЛП снижают гиперактивность мочевого пузыря и могут помочь ребенку достичь континенции. Лечение α-адренергическими блокаторами, такими как terazолин или доксазозин, может помочь в опорожнении мочевого пузыря, способствуя расслаблению его шейки; эти ЛП также обладают мягкими антихолинергическими свойствами. Если фармакологическая терапия успешна, дозировка должна периодически сокращаться, чтобы определить ее дальнейшую потребность. Дети, которые не реагируют на терапию, должны оцениваться уродинамически, чтобы исключить другие возможные формы дисфункции мочевого пузыря или сфинктера. В рефрактерных случаях у детей были эффективны другие процедуры, такие как стимуляция крестцового нерва (InterStim), чрескожная стимуляция большеберцового нерва и в/детрузорная инъекция ботулинического токсина.

Если у ребенка запор на основе критериев, описанных выше, лечение обычно начинают с порошка полиэтиленгликоля, который, как было показано, безопасен для детей и в целом более эффективен, чем другие слабительные ЛП.

### НЕЙРОГЕННЫЙ НЕЙРОГЕННЫЙ МОЧЕВОЙ ПУЗЫРЬ (СИНДРОМ ХИНМАНА)

Синдром Хинмана — это тяжелое, но редкое заболевание, связанное с неспособностью наружного сфинктера расслабиться во время мочеиспускания у детей без неврологических нарушений. У детей с этим синдромом, также называемым **нейрогенным мочево́м пузырем**, обычно наблюдаются разбрызгиваемая струя мочи, недержание днем и ночью, рецидивирующие ИМП, запоры и энкопрез. Обследование таких детей часто выявляет пузырно-мочеточниковый рефлюкс, трабекулярность мочевого пузыря и снижение скорости мочеиспускания, а также прерывистое мочеиспускание (**рис. 558.4**). В тяжелых случаях могут возникнуть гидронефроз, ХПН

и терминальное заболевание почек. Считается, что патогенез этого синдрома включает обучение неправильным привычкам мочеиспускания во время приучения к туалету; синдром редко наблюдается у младенцев. Показано, что уродинамические исследования и МРТ позвоночника исключают неврологическую причину дисфункции мочевого пузыря.



**Рис. 558.4.** Микционная цистоуретрография, демонстрирующая выраженную трабекулярность мочевого пузыря и пузырно-мочеточниковый рефлюкс у 12-летнего мальчика с синдромом Хинмана. Пациент страдал недержанием мочи днем и ночью, имел хроническую почечную недостаточность и перенес трансплантацию почки

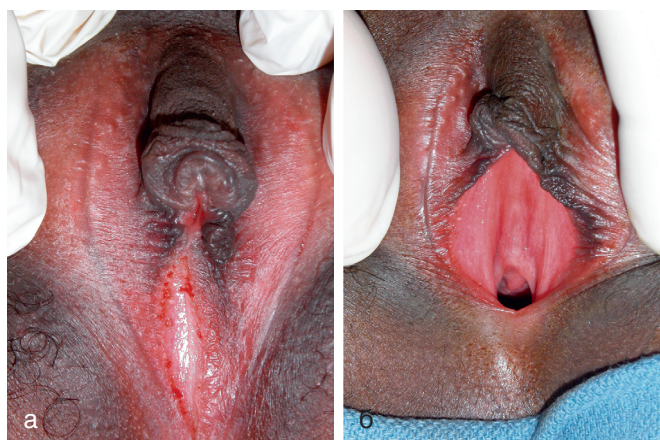Лечение обычно является комплексным и может включать антихолинергическую и  $\alpha$ -адренолитическую терапию, мочеиспускание в заданное время, лечение запоров, изменение поведения и поощрение расслабления во время мочеиспускания. Биологическая обратная связь успешно используется у детей старшего возраста для обучения расслаблению внешнего сфинктера. Инъекция ботулинического токсина в наружный сфинктер уретры может привести к временному параличу последнего и тем самым уменьшить сопротивление на выходе. В тяжелых случаях необходима периодическая катетеризация для обеспечения опорожнения мочевого пузыря. У некоторых пациентов необходимо отведение мочи для защиты верхних МВП. Этим детям требуются длительное лечение и тщательное последующее наблюдение.

### РЕДКОЕ МОЧЕИСПУСКАНИЕ (ГИПОАКТИВНЫЙ МОЧЕВОЙ ПУЗЫРЬ)

Нечастое мочеиспускание — распространенное расстройство, обычно связанное с ИМП. Пострадавшие дети, как правило, девочки, опорожняют мочевой пузырь только 2 р в день, а не 4–7 раз. При чрезмерном растяжении мочевого пузыря и длительной задержке мочи рост бактерий может привести к рецидивам ИМП. Некоторые из этих детей страдают запорами. У некоторых также имеются периодические эпизоды недержания мочи из-за переполнения или ургентности. Расстройство поведенческое. Если у ребенка ИМП, лечение включает АБ-профилактику и поощрение частого мочеиспускания и полного опорожнения мочевого пузыря путем нескольких попыток, пока не будет восстановлен нормальный характер мочеиспускания.

### ВАГИНАЛЬНОЕ МОЧЕИСПУСКАНИЕ

У девочек с вагинальным мочеиспусканием недержание мочи обычно возникает при вертикализации положения тела после акта мочеиспускания. Обычно объем мочи составляет 5–10 мл. Одной из наиболее распространенных причин является сращение малых половых губ (**рис. 558.5**). Это поражение, обычно наблюдаемое у юных девочек, можно лечить либо путем местного нанесения эстрогенового крема на синехии или лизиса. Некоторые девочки имеют влагалищное мочеиспускание, потому что они не раздвигают ноги широко во время микции. Они обычно страдают избыточным весом и/или не стягивают нижнее белье до лодыжек при мочеиспускании. Лечение включает побуждение девочки раздвигать ноги как можно шире во время мочеиспускания. Наиболее эффективный способ сделать это, чтобы ребенок садился спиной вперед на сиденье унитаза во время мочеиспускания.

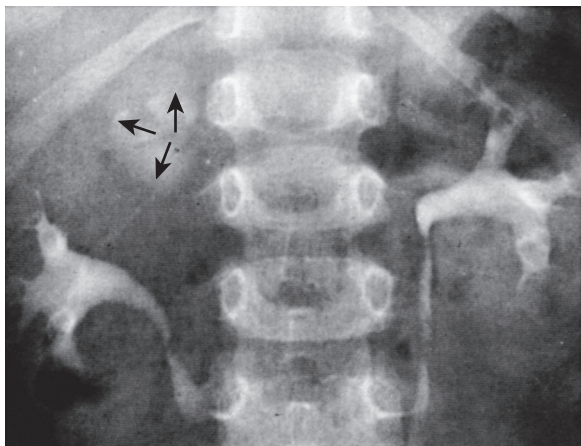


**Рис. 558.5.** Синехии половых губ: а — обратите внимание на невозможность визуализировать наружное отверстие уретры и вход во влагалище; б — нормальные женские наружные половые органы после разделения синехий половых губ

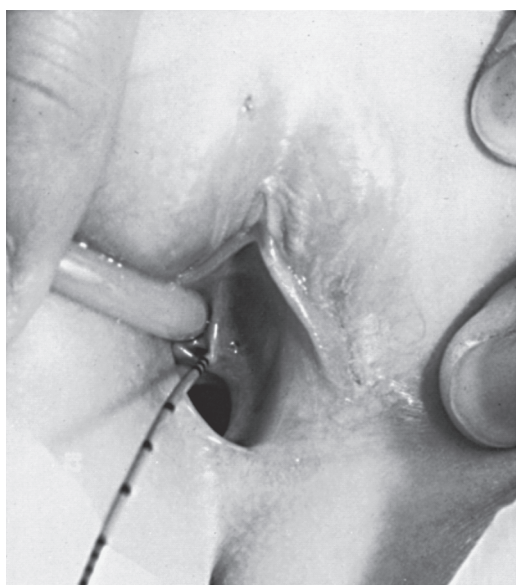### ДРУГИЕ ПРИЧИНЫ НЕДЕРЖАНИЯ МОЧИ У ДЕВОЧЕК

Эктопия мочеточника, обычно связанная с удвоением собирательной системы у девочек, относится к добавочному мочеточнику, устье которого открывается за пределами мочевого пузыря, часто во влагалище или дистальный отдел уретры. Это может привести к недержанию мочи, характеризующемуся постоянным ее подтеканием в течение всего дня, даже если ребенок регулярно мочится. Иногда количество мочи из добавочного сегмента, вытекающего по эктопированному мочеточнику, невелико, и мочу ошибочно принимают за водянистые выделения из влагалища. Дети, имеющие в анамнезе выделения из влагалища или недержание мочи с патологией мочеиспускания, требуют тщательного обследования. Эктопированное устье обычно трудно найти. При УЗИ или в/в-урографии можно заподозрить удвоение собирательной системы (**рис. 558.6**), но верхний добавочный сегмент удвоенной почки обычно имеет плохую функцию или задержку функции. КТ почек или МР-урография должны демонстрировать даже незначительные признаки удвоения почки. Может потребоваться обследование под общей анестезией с целью выявления эктопированного устья мочеточника в преддверии или во влагалище (**рис. 558.7**). Лечение в этих случаях представляет собой либо частичную нефрэктомия с удалением верхнего сегмента удвоенной почки и ее мочеточника, либо ипсилатеральную уретероуретеростомию, при которой эктопированный мочеточник верхнего сегмента

анастомозируют с обычно расположенным нижним мочеточником. Эти процедуры часто выполняются посредством минимально инвазивной лапароскопии с помощью робота или без него.



**Рис. 558.6.** Удвоение правой собирательной системы с эктопированным мочеточником. Экскреторная урограмма у девочки с нормальным характером мочеиспускания и постоянным подтеканием мочи. Левая почка в норме, а правая сторона, хорошо визуализированная, является нижней собирательной системой удвоенной почки. На верхнем полюсе напротив тел I и II поясничных позвонков обратите внимание на скопление контрастного в-ва, соответствующего плохо функционирующему верхнему сегменту, дренирующемуся устьем добавочного мочеточника в преддверии влагалища



**Рис. 558.7.** На этой фотографии показан эктопированный мочеточник, входящий в преддверие влагалища рядом с наружным отверстием уретры. В него введен тонкий мочеточниковый катетер с поперечными метками. Эта девочка имела нормальный акт мочеиспускания и постоянное подтекание мочи

**Недержание мочи при смехе** обычно встречается у девочек в возрасте 7–15 лет. Оно возникает внезапно во время смеха и сопровождается тотальным опорожнением мочевого пузыря. Патогенезом считается внезапное расслабление мочевого сфинктера. Антихолинэргические ЛП и своевременное мочеиспускание иногда эффективны. Наиболее эффективным средством лечения является метилфенидат в малых дозах, который, по-видимому, стабилизирует внешний сфинктер.

Постоянное недержание мочи у девочек может быть при тотальной эписпадии (**см. рис. 556.2** в главе 556). Это состояние, которое встречается только у 1:480 000 девочек. Для него характерны разделение лобкового симфиза, правой и левой сторон клитора и расщепленная уретра. Лечение состоит в реконструкции шейки мочевого пузыря; альтернативной хирургической терапией является установка искусственного мочевого сфинктера для коррекции нефункциональной уретры.

Короткая нефункциональная уретра может быть связана с определенными ВПР урогенитального синуса. Диагностика этих ВПР требует высокой настороженности и тщательного физикального обследования всех девочек, страдающих недержанием мочи. В этих случаях уретральная и вагинальная реконструкция часто восстанавливает функцию удержания мочи.

### РАССТРОЙСТВА МОЧЕИСПУСКАНИЯ БЕЗ НЕДЕРЖАНИЯ МОЧИ

У некоторых детей внезапно возникает сильно учащенное мочеиспускание, которое происходит каждые 10–15 мин в течение дня, без дизурии, ИМП, недержания мочи в дневное время или никтурии. Наиболее распространенный возраст появления этих симптомов — 4–6 лет, после того, как ребенок приучен к туалету, чаще у мальчиков. Это состояние называется **синдромом учащенного дневного мочеиспускания у детей**, или **поллакиурией**. Состояние функциональное; анатомическая проблема не обнаружена. Часто симптомы возникают непосредственно перед тем, как ребенок начинает ходить в детский сад, или если у него возникают эмоциональные проблемы, связанные со стрессом в семье. Эти дети должны быть проверены на наличие ИМП, и врач должен убедиться, что ребенок удовлетворительно опорожняет мочевой пузырь. Еще одной предрасполагающей причиной является запор. Иногда острицы вызывают такие симптомы. Состояние, как правило, не требует лечения, и симптомы обычно проходят в течение 2–3 мес. Антихолинэргическая терапия редко бывает эффективной.

У некоторых детей встречается **синдром дизурии-гематурии**, при котором у ребенка отмечается дизурия без ИМП, но с микроскопической или общей макрогематурией (кровь во всех порциях). Это состояние затрагивает детей, которые приучены туалету, и часто сопровождается гиперкальциурией. Должен быть взят 24-часовой образец мочи и оценена экскреция кальция и креатинина. Суточная экскреция кальция >4 мг/кг является ненормальной и подлежит лечению тиазидами, потому что некоторые из этих детей подвержены риску уролитиаза. **Терминальная гематурия** (кровь в конце потока) возникает у мальчиков и обычно является осложнением дисфункции мочевого пузыря и кишечника или стеноза внутреннего отверстия уретры. Цистоскопия не показана, и состояние обычно разрешается с лечением запора.

### НОЧНОЙ ЭНУРЕЗ

К 5 годам 90–95% детей почти полностью способны контролировать мочевой пузырь в течение дня, а 80–85% — ночью. Ночной энурез относится к возникновению непроизвольного мочеиспускания ночью после 5-летнего возраста, когда ожидается волевой контроль мочеиспускания. Энурез может быть первичным (по оценкам, у 75–90% детей диагностируется энурез; ночной контроль мочеиспускания никогда не достигается) или вторичным (10–25%; ребенок был сухим ночью в течение по крайней



мере нескольких месяцев, а затем развился энурез). В целом 75% детей с энурезом мокрые только ночью, а 25% страдают недержанием мочи днем и ночью. Это различие важно, потому что дети с обеими формами чаще имеют аномалии МВП. Моносимптомный энурез встречается чаще, чем полисимптомный (сопутствующая ургентность, периодичность, поллакиурия, дневное недержание мочи).

### Эпидемиология

Приблизительно 60% детей с ночным энурезом — мальчики. Семейная история прослеживается в 50% случаев. Хотя первичный ночной энурез может быть полигенетическим, гены-кандидаты локализованы в хромосомах 12 и 13q. Если у одного из родителей был энурез, у каждого ребенка риск энуреза составляет 44%; если у обоих родителей был энурез, у каждого ребенка вероятность энуреза составляет 77%. Ночной энурез без явных дневных симптомов мочеиспускания поражает до 20% детей в возрасте 5 лет; затем он с каждым годом прекращается самопроизвольно у ~15% наблюдаемых детей. Его частота среди взрослых составляет <1%.

### Патогенез

Патогенез первичного ночного энуреза (привычно нормальные дневные мочеиспускания) является многофакторным (табл. 558.2).

Таблица 558.2. Ночной энурез

Причины
Задержка созревания корковых механизмов, которые позволяют произвольно контролировать рефлекс мочеиспускания.
Дефектное пробуждение во сне.
Снижение выработки АДГ в ночное время, что приводит к увеличению выделения мочи (ночная полиурия).
Генетические факторы, с хромосомами 12 и 13q, вероятными участками гена энуреза.
Факторы мочевого пузыря (отсутствие торможения, снижение емкости, гиперактивность).
Запор.
Органические факторы, такие как ИМП, обструктивная уропатия или СКА, нефропатия.
Нарушения сна.
Нарушение дыхания во время сна, связанное с увеличенными аденоидами.
Психологические факторы чаще всего при вторичном энурезе
Другие особенности
Энурез может возникнуть на любой стадии сна (но обычно в фазе сна с быстрым движением глаз).
Всех детей труднее всего разбудить в первой трети ночи и легче всего — в последней трети, но детей с энурезом труднее разбудить, чем детей с нормальным контролем мочевого пузыря.
Детей с энурезом часто описывают как «намочивших постель».
Семейный анамнез у детей с энурезом часто положительный.
Риск увеличивается с задержкой развития, СДВ, РАС

### Клинические проявления и диагностика

Должен быть собран тщательный анамнез, особенно в отношении потребления жидкости ночью и характера ночного энуреза. Дети с несладким диабетом (см. главу 574), СД (см. главу 607) и ХБП (см. главу 550) могут иметь обильный диурез и компенсаторную полидипсию. Семью следует спросить, храпит ли ребенок громко ночью. Многие дети с энурезом ходят или разговаривают во сне. Полное физикальное обследование должно включать пальпацию живота и, возможно, ректальное обследование после мочеиспускания, чтобы оценить возможность хронического растяжения мочевого пузыря и запора. Ребенок с ночным энурезом должен быть тщательно обследован на предмет

неврологических и спинальных нарушений. Существует повышенная бактериурия у девочек с энурезом, и в случае обнаружения ее следует исследовать и лечить (см. главу 553), хотя это не всегда приводит к разрешению недержания мочи в постели. Образец мочи должен быть взят после голодания в течение ночи и оценен на удельный вес или осмоляльность, чтобы исключить полиурию как причину частого мочеиспускания и недержания мочи и убедиться, что концентрационная способность в норме. Отсутствие глюкозурии также должно быть подтверждено. Если дневного недержания нет, медицинский осмотр и ОАМ в норме, а посев мочи отрицательный, дальнейшая оценка патологии МВП обычно не оправдана. УЗИ почек целесообразно у детей старшего возраста с энурезом или у детей, которые не реагируют должным образом на терапию.

### Лечение

Наилучший подход к лечению — заверить ребенка и родителей в том, что состояние самоизлечивающееся, дабы избежать карательных мер, которые могут негативно повлиять на психологическое развитие ребенка. Потребление жидкости должно быть ограничено до 60 мл после 18:00–19:00. Родители должны быть уверены, что ребенок опорожняет мочевой пузырь перед сном. Также полезно избегать излишнего сахара и кофеина после 17:00. Если у ребенка храп и увеличены аденоиды, следует обратиться к ЛОР-врачу, потому что в некоторых случаях аденоидэктомия может излечить энурез.

Следует избегать активного лечения у детей <6 лет, потому что энурез чрезвычайно распространен у детей младшего возраста. Лечение с большей вероятностью будет успешным у детей в период полового созревания по сравнению с детьми младшего возраста. Кроме того, лечение, скорее всего, будет эффективным у детей, которые мотивированы оставаться сухими, и менее успешно у детей с избыточным весом. Лечение должно быть мотивировано посредником, который требует активного участия ребенка (например, тренер и спортсмен).

Самая простая начальная мера — это **мотивационная терапия**, которая включает звездную карту для сухих ночей. Пробуждение детей через несколько часов после того, как они ложатся спать, чтобы они опорожнили мочевой пузырь, часто позволяет им проснуться сухими, хотя эта мера не излечивает. Некоторые рекомендуют детям удерживать мочу подольше в течение дня, но нет никаких доказательств того, что такой подход полезен. **Кондиционирующая терапия** включает использование громкой звуковой или вибрационной сигнализации, прикрепленной к датчику влажности в нижнем белье. Сигнал тревоги активируется при возникновении мочеиспускания и предназначен для пробуждения детей и предупреждения их о том, что они должны опорожнить мочевой пузырь. Эта форма терапии имеет подтвержденный успех 30–60%, хотя частота рецидивов значительна. Нередко звуковая сигнализация будит других членов семьи, а не ребенка-энуретика; постоянное использование сигнализации в течение нескольких месяцев часто необходимо, чтобы определить, является ли это лечение эффективным. Кондиционирующая терапия, как правило, наиболее эффективна у детей старшего возраста. Другой формой терапии, на которую реагируют некоторые дети, является самогипноз. Основная роль психологической терапии заключается в том, чтобы помочь ребенку психологически справиться с энурезом и мотивировать его сходить в туалет ночью, если он или она просыпается с полным мочевым пузырем.

**Фармакологическая терапия** предназначена для лечения симптомов энуреза, поэтому считается терапией 2-й линии и не является лечебной. Прямые сравнения сигнализации влаги с фармакологической терапией благоприятствуют 1-й из-за более низкой частоты рецидивов, хотя начальные показатели реакции эквивалентны.

Одной из форм лечения является десмопрессин «Десмопрессина ацетат», синтетический аналог АДГ, который снижает выработку мочи в течение ночи. Этот ЛП одобрен FDA США для детей и доступен в виде таблеток с дозировкой 0,2–0,6 мг для приема за 2 ч до сна. В прошлом использовался назальный спрей, но некоторые дети испытывали гипонатриемию и судороги при применении данного ЛП, и назальный спрей больше не рекомендуется при ночном энурезе. Гипонатриемия не была зарегистрирована у детей, использующих пероральные ЛП. Важно ограничение жидкости в ночное время, и ЛП не следует использовать, если у ребенка системное заболевание с рвотой или диареей или полидипсия. Десмопрессин «Десмопрессина ацетат» эффективен у 40% детей и наиболее эффективен в период полового созревания. При наличии эффекта его целесообразно использовать в течение 3–6 мес, а затем следует уменьшить дозировку. Некоторые семьи с успехом используют его периодически (ночевки вне дома, школьные поездки, каникулы). Если уменьшение дозы приводит к рецидиву энуреза, ребенок должен вернуться к более высокой дозировке. При длительном применении десмопрессина «Десмопрессина ацетат» было зарегистрировано мало побочных эффектов.

При резистентном к терапии энурезе или детям с симптомами гиперактивного мочевого пузыря показана **антихолинергическая терапия**. Часто назначают оксибутинин 5 мг или толтеродин 2 мг перед сном. Если ЛП неэффективен, дозировка может быть удвоена. Врач-клиницист должен контролировать запор как потенциальный побочный эффект.

Терапией 3-й линии является **имипрамин**, который является ТЦА. Этот ЛП обладает слабым антихолинергическим и  $\alpha$ -адренергическим эффектами, немного снижает выработку мочи, а также может изменить характер сна. Дозировка имипрамина составляет 25 мг у детей в возрасте 6–8 лет, 50 мг у детей в возрасте 9–12 лет и 75 мг у подростков. Описанные показатели успеха составляют 30–60%. Побочные эффекты включают тревожность, бессонницу и сухость во рту, а также влияние на сердечный ритм. Если у ребенка в семейном анамнезе учащенное сердцебиение или синкопе, внезапная сердечная смерть или нестабильная аритмия, необходимо исключить синдром удлинения интервала Q–T. ЛП является одной из наиболее распространенных причин отравления ЛС, отпускаемыми по рецепту у младших братьев и сестер.

В неудачных случаях комбинированное лечение часто оказывается эффективным. Терапия с сигналом тревоги в сочетании десмопрессином более успешна, чем по отдельности. Комбинация [оксибутинина хлорид + десмопрессин] более успешна, чем любой из них по отдельности. Десмопрессин и имипрамин также могут комбинироваться.

Список литературы



## Глава 559

# Аномалии полового члена и уретры

Jack S. Elder

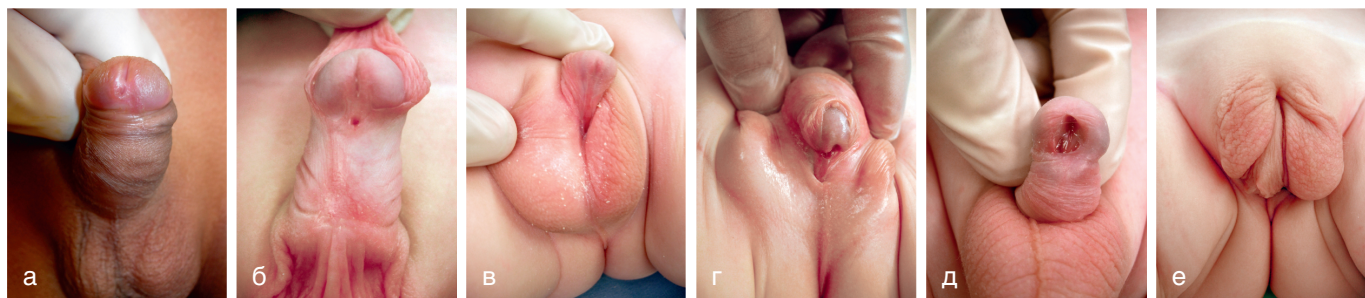
### ГИПОСПАДИЯ

Гипоспадия — это ВПР, при котором наружное отверстие уретры расположено на вентральной поверхности ствола полового члена, встречается у 1:250 новорожденных мальчиков. Обычно это изолированный дефект, его распространенность увеличивается у мальчиков с хромосомными аномалиями, аноректальными ВПР и ВПС. Обычно наблюдается неполное развитие крайней плоти, называемой **дорсальным капюшоном**, при котором крайняя плоть находится по бокам и на дорсальной стороне ствола полового члена и недостаточна или отсутствует вентрально. У некоторых мальчиков с гипоспадией, особенно с проксимальной формой, имеется **искривление полового члена**, при котором наблюдается вентральное искривление, усиливающееся во время эрекции. Частота встречаемости гипоспадии возрастает, возможно, из-за в/утробного воздействия эстрогенных или антиандрогенных повреждающих химических в-в (например, полихлорбифенилов, фитоэстрогенов).

### Клинические проявления

Гипоспадия классифицируется в соответствии с положением наружного отверстия уретры с учетом наличия искривления (**рис. 559.1**). Патология описывается как головчатая (на головке полового члена), венечная, субвенечная, стволовая, членомошоночная, мошоночная или промежностная форма. Примерно 65% случаев являются дистальными, 25% — субвенечными или стволовыми, а 10% — проксимальными. В наиболее тяжелых случаях мошонка раздвоена и иногда наблюдается умеренная **пеноскротальная транспозиция**. Примерно 10% носителей порока имеют **мегамеатальный вариант гипоспадии**, при котором крайняя плоть развита нормально (вариант неповрежденной крайней плоти с мегамеатусом) и имеется венечная или субвенечная гипоспадия с наружным отверстием в виде «рыбьего рта». Эти случаи могут быть диагностированы только после проведения обрезания.

Приблизительно 10% мужчин с гипоспадией имеют неопущение яичка, паховую грыжу. У новорожденного ДД стволовой или проксимальной гипоспадии с неопущенными яичками должна проводиться с **нарушениями полового развития**, в частности, смешанной формой дисгенезии половых желез, частичным андрогенным дефицитом, связанным с нечувствительностью рецепторов, истинным гермафродитизмом и врожденной гиперплазией надпочечников у девочек (см. главу 594). У последних ни одна половая железа не пальпируется. Кариотип следует определять у пациентов с гипоспадией среднего или проксимального отделов полового члена в сочетании с крипторхизмом (см. главу 606). У мальчиков с проксимальной гипоспадией следует оценить необходимость проведения микционной цистоуретрографии, потому что у 5–10% этих детей имеется **расширенная простатическая маточка**, которая является рудиментом



**Рис. 559.1.** Различные формы гипоспадии: а — головчатая гипоспадия; б — субвенечная гипоспадия. Обратите внимание на дорсальный капюшон крайней плоти; в — членомошоночная гипоспадия с искривлением полового члена; г — промежностная гипоспадия с искривлением полового члена и частичной пеноскротальной транспозицией; д — мегамеатальный вариант гипоспадии, диагностированный после обрезания; обратите внимание на отсутствие крайней плоти с капюшоном; е — мошоночная гипоспадия с полной пеноскротальной транспозицией

мюллеровой системы (см. главу 569). Частота аномалий верхних МВП низкая, если нет аномалий других органов и систем.

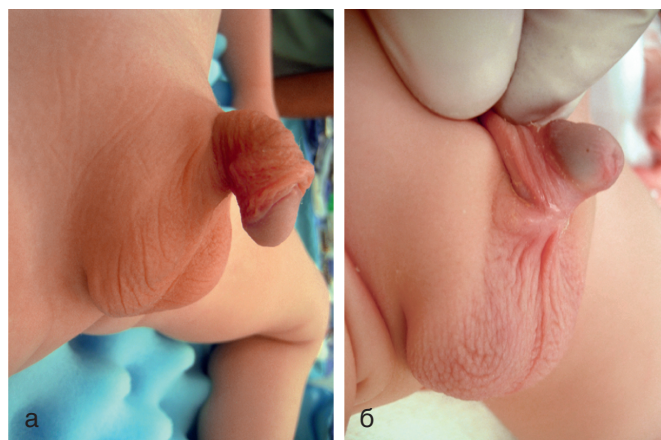
Осложнения нелеченой гипоспадии представляют деформацию струи мочи, обычно вентральное отклонение или сильное разбрызгивание; половую дисфункцию за счет искривления полового члена; бесплодие, если наружное отверстие уретры расположено проксимально; меатальный стеноз (врожденный), который редко встречается; и косметический дефект. Целью операции по поводу гипоспадии является коррекция функциональных и косметических дефектов. В то время как коррекция гипоспадии рекомендуется всем мальчикам с гипоспадией среднего и проксимального отделов полового члена, некоторые пациенты с дистальной гипоспадией не имеют функциональных нарушений и не нуждаются в хирургической коррекции.

### Лечение

Лечение начинается в периоде новорожденности. Следует избегать обрезания, потому что крайняя плоть часто используется при коррекции порока развития. Идеальный возраст для коррекции у здорового младенца составляет 6–12 мес, поскольку риск общей анестезии в этом возрасте аналогичен риску детей старшего возраста, рост полового члена в течение следующих нескольких лет идет медленно, ребенок не помнит хирургическую процедуру и послеоперационные анальгетические потребности меньше, чем у детей старшего возраста. За исключением проксимальной гипоспадии, практически все случаи излечиваются за одну операцию на амбулаторной основе. Наиболее распространенная коррекция заключается в придании трубчатой формы уретральной пластине дистальнее наружного отверстия уретры, с закрытием дефекта васкуляризованным лоскутом из крайней плоти. Случаи проксимальной гипоспадии могут потребовать двухэтапной коррекции. Частота осложнений низкая: 5% для дистальной гипоспадии, 10% для стволовой и 40% для проксимальной гипоспадии. Наиболее распространенными осложнениями являются уретральные свищи и меатальный стеноз. Другие осложнения — это разбрызгивание струи мочи, стойкое искривление полового члена, расхождение швов и рецидив гипоспадии. Лечение этих осложнений обычно не составляет труда. В комплексных случаях используется трансплантат слизистой оболочки щеки для создания слизистой оболочки уретры. Коррекция гипоспадии является технически сложной операцией и должна выполняться хирургом с большим опытом работы в области детской урологии.

### ИСКРИВЛЕНИЕ ПОЛОВОГО ЧЛЕНА БЕЗ ГИПОСПАДИИ

У некоторых мальчиков наблюдаются легкое или умеренное вентральное искривление полового члена и неполное развитие крайней плоти (дорсальный капюшон), но уретральное отверстие находится на кончике головки (рис. 559.2). У большинства этих мальчиков уретра нормальная, но недостаточно кожи вентральной поверхности полового члена или имеются развитые ригидные вентральные фасции мясистой оболочки мошонки, которые препятствуют выпрямлению пениса при эрекции. В некоторых случаях уретра гипопластична, и для коррекции необходима уретропластика. Единственным признаком этой аномалии у новорожденного может быть крайняя плоть в виде капюшона, в этих случаях рекомендуется отсроченная коррекция под общим наркозом после 6-месячного возраста. Латеральная **девиация полового члена** обычно вызвана чрезмерным ростом или гипоплазией одного из кавернозных тел и является врожденной. Хирургическая коррекция рекомендуется в возрасте 6–12 мес.

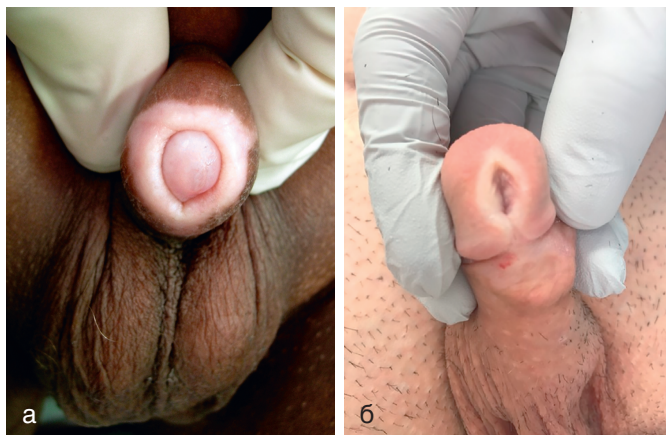

**Рис. 559.2.** Два примера искривления полового члена без гипоспадии: а — обратите внимание на крайнюю плоть с капюшоном; б — нормальное расположение уретрального отверстия

### ФИМОЗ И ПАРАФИМОЗ

**Фимоз** означает невозможность сдвинуть крайнюю плоть. При рождении фимоз физиологичен. Со временем синехии между крайней плотью и головкой лизируются, а дистальное фимозное кольцо растягивается. У 80% необрезанных мальчиков крайняя плоть становится подвижной к 3-летнему возрасту. Скопление смегмы под крайней плотью младенца является физиологичным

и не требует обрезания. У мальчиков более старшего возраста фимоз может быть физиологическим или патологическим вследствие **склеротического лишая (облитерирующий ксеротический баланит)** на конце крайней плоти (рис. 559.3, а), а также поражать наружное отверстие мочеиспускательного канала (рис. 559.3, б). В анамнезе крайняя плоть могла принудительно отводиться 1 или 2 раза, что привело к образованию рубца, который впоследствии препятствует ее отведению. У мальчиков со стойким физиологическим или патологическим фимозом аппликация мази с ГКС на кончик крайней плоти 2 р/сут 1 мес размягчает фимотическое кольцо в 2/3 случаев. Если во время мочеиспускания происходит раздувание крайней плоти или фимоз диагностируется в возрасте >10 лет и местная терапия ГКС неэффективна, рекомендуется обрезание.

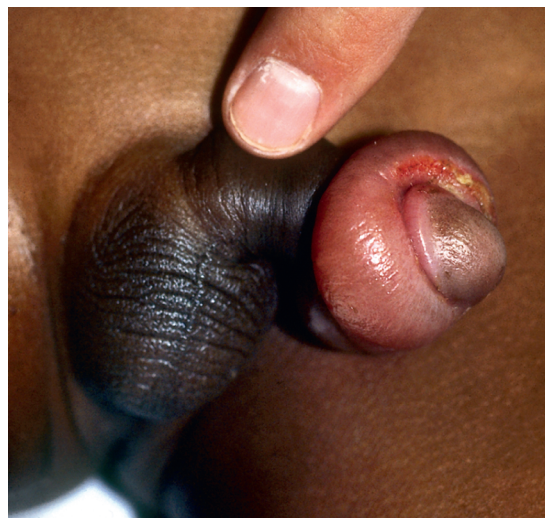

**Рис. 559.3.** Ксеротический облитерирующий баланит: а — обратите внимание на белесоватый рубцовый венчик; б — поражение отверстия уретры потребовало меатопластики

**Парафимоз** возникает, когда суженная крайняя плоть оказывается проксимальнее венечной борозды и не может быть возвращена на обычное место (рис. 559.4). Венозный застой в отведенной крайней плоти приводит к отеку, сильной боли и неспособности натянуть ее назад на головку. Лечение заключается в смазывании крайней плоти и головки, затем одновременном сдавлении головки и дистальном вытягивании крайней плоти, чтобы попытаться протолкнуть головку пениса за фимотическое кольцо. Местное применение сахарного песка, как осмотического градиента при парафимозе. Кроме того, инъекция гиалуронидазы в отечную кожу, как сообщалось, приводит к немедленному уменьшению отека. В редких случаях необходимо экстренное обрезание под общей анестезией.

## ОБРЕЗАНИЕ

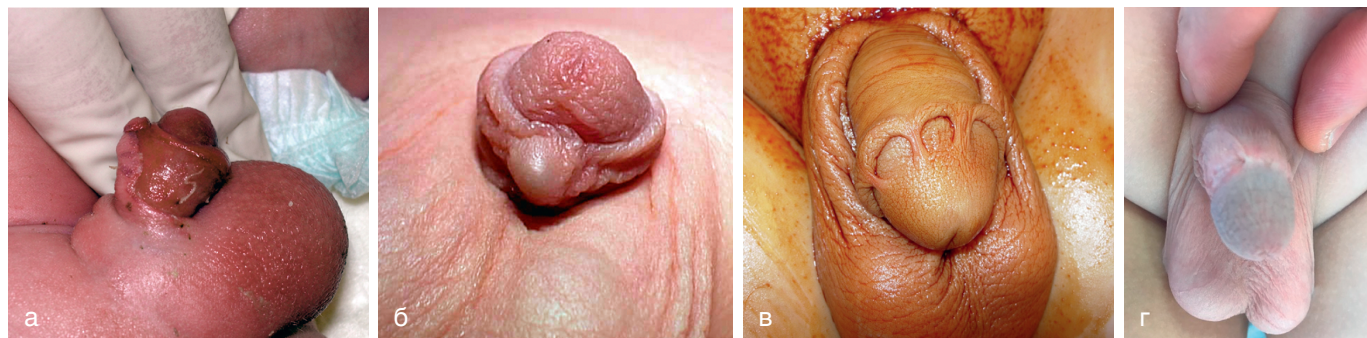
В США обрезание обычно проводится по культурным причинам. В 2012 г. междисциплинарная рабочая группа ААР заявила, что польза обрезания для здоровья новорожденного мальчика перевешивает риски хирургического вмешательства, что оправдывает выбор семьей этой процедуры. Определенные конкретные преимущества связаны с профилактикой ИМП и рака полового члена, а также снижением риска некоторых ИППП, включая ВИЧ. Американская коллегия акушеров и гинекологов одобрила эту государственную политику. Однако европейские медицинские профессиональные круги были не склонны одобрять данную практику. При выполнении



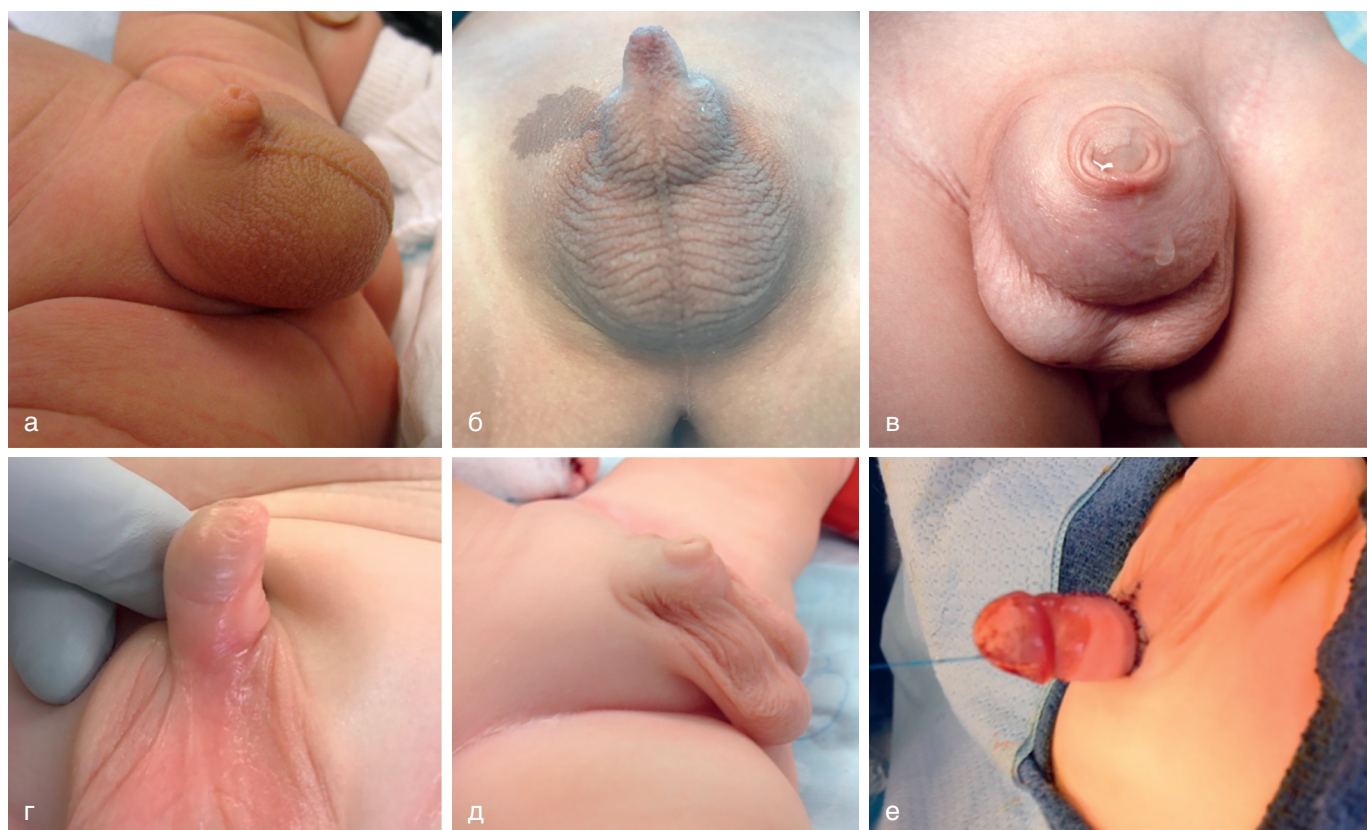**Рис. 559.4.** Парафимоз. Крайняя плоть отведена проксимально к головке полового члена и имеет выраженный отек в результате венозного застоя

обрезания у новорожденных рекомендуется местное обезболивание, такое как дорсальная или пенильная кольцевая блокада или применение крема Эмла. ИМП встречаются в 10–15 раз чаще у **младенцев** мужского пола без обрезания, чем у младенцев с выполненным обрезанием в результате колонизации пространства между крайней плотью и головкой патогенными микроорганизмами мочи. Риск фебрильной ИМП (см. главу 553) является самым высоким в период между рождением и 6 мес, однако существует и повышенный риск ИМП, по крайней мере, до 5-летнего возраста. Многие рекомендуют обрезание детям, как предрасположенным к ИМП, так и с врожденным гидронефрозом и пузырно-мочеточниковым рефлюксом. Обрезание снижает риск ИППП у взрослых (см. главу 146), в частности, ВИЧ (см. главу 302). Было лишь несколько сообщений о взрослых мужчинах, которым при рождении выполнялось обрезание и у которых впоследствии был диагностирован рак полового члена, при этом в скандинавских странах, где низкий процент выполнения обрезания, но хорошие гигиенические условия, заболеваемость раком полового члена низкая.

Ранние и поздние осложнения после обрезания новорожденных включают кровотечение, инфицирование раны, меатальный стеноз, вторичный фимоз, недостаточное удаление крайней плоти и фиброзные спайки полового члена (кожный мостик; рис. 559.5); 0,2–3,0% пациентов подвергаются повторному оперативному вмешательству. Мальчики с большим гидроцеле или грыжей подвержены особому риску вторичного фимоза, поскольку отек мошонки имеет тенденцию смещать кожу ствола полового члена над головкой. Серьезные осложнения обрезания новорожденного включают сепсис, ампутацию дистальной части головки, удаление чрезмерного количества крайней плоти и свищ уретры. Обрезание нельзя проводить у новорожденных с гипоспазией, искривлением полового члена без гипоспадии или с деформацией дорсального капюшона (относительное противопоказание), а также у новорожденных с микропенисом (рис. 559.6). У мальчиков с «блуждающим швом» (см. рис. 559.6), а также когда срединный шов отклоняется в одну из сторон, может оказаться скрытый перекут полового члена или гипоспадия. Перед выполнением обрезания рекомендуется осмотр детского уролога.



**Рис. 559.5.** Осложнения обрезания: а — обнаженный ствол полового члена. При местном лечении было достигнуто заживление кожного дефекта полового члена; б — киста послеоперационного рубца; в и г — фиброзные кожные мостики полового члена



**Рис. 559.6.** Примеры врожденных деформаций, при которых противопоказано обрезание новорожденных: а и б — скрытый половой член; в — мегапрепуций; г — перекут полового члена в левую сторону; обратите внимание на «блуждающий шов»; д — скрытый пенис; обратите внимание на прикрепление мошонки к стволу полового члена; е — тот же пациент, что и на д — после реконструкции в 6-месячном возрасте

### ПЕРЕКУТ ПОЛОВОГО ЧЛЕНА

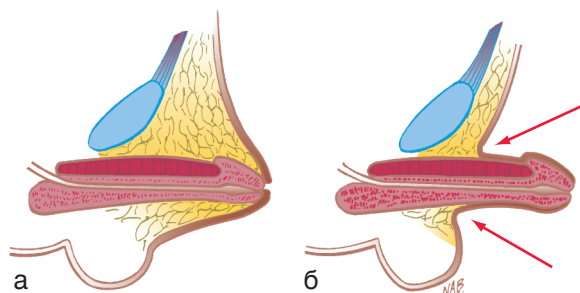
Перекут полового члена, ротационный дефект ствола пениса, обычно происходит против часовой стрелки и влево (рис. 559.6). В большинстве случаев развитие полового члена нормальное, и патология не распознается до тех пор, пока не будет выполнено обрезание или крайняя плоть не будет нормально сдвигаться. Во многих случаях срединный шов ствола полового члена отклоняется. Перекут полового члена также встречается у некоторых мальчиков с гипоспазией. Дефект имеет прежде всего косметическое значение, и в его коррекции нет необходимости, если угол поворота  $<60^\circ$  от срединной линии. Степень перекута полового члена может уменьшиться с возрастом.

### СКРЫТЫЙ ПОЛОВОЙ ЧЛЕН

Термин «скрытый пенис» относится к половому члену, который кажется маленьким. Скрытый пенис — это со-

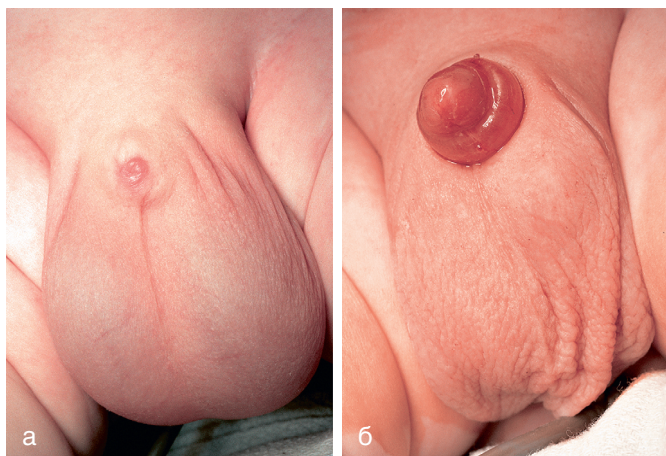
стояние, при котором кожа мошонки распространяется на вентральную часть ствола полового члена. Эта деформация представляет собой нарушение соединения между половым членом и мошонкой. Хотя аномалия может показаться легкой, при обычном обрезании половой член может втягиваться в мошонку, что приводит к вторичному фимозу (зажатый пенис). Скрытый половой член — это нормально развитый половой член, замаскированный надлобковой жировой подушечкой (рис. 559.7). Данная аномалия может быть врожденной, ятрогенной после обрезания или результатом ожирения. Хирургическая коррекция возможна по косметическим показаниям или при наличии функциональной аномалии — кривой струи мочи.

Зажатый половой член — это приобретенная форма скрытого полового члена, термин относится к фаллосу, который перемещается в надлобковую жировую подушечку после обрезания (рис. 559.8). Это состояние может возни-



**Рис. 559.7.** Скрытый половой член (а), который можно визуализировать, смещая кожу к корню ствола полового члена (б). (Источник: Wein AJ, Kavoussi LR, Novick AC, et al, editors. Campbell-Walsh urology, ed. 9. Philadelphia: WB Saunders, 2007. Fig. 126-4. P. 2339)

кать после неонатального обрезания у младенца, который имеет значительный отек мошонки вследствие большого гидроцеле, паховой грыжи или после обычного обрезания у младенца со скрытым penisом. Такое осложнение может предрасполагать к ИМП и вызывать задержку мочеиспускания. Начальное лечение зажатого полового члена должно включать местное применение крема с ГКС, который часто ослабляет фимозное кольцо. В некоторых случаях необходима повторная коррекция в 6–9 мес.

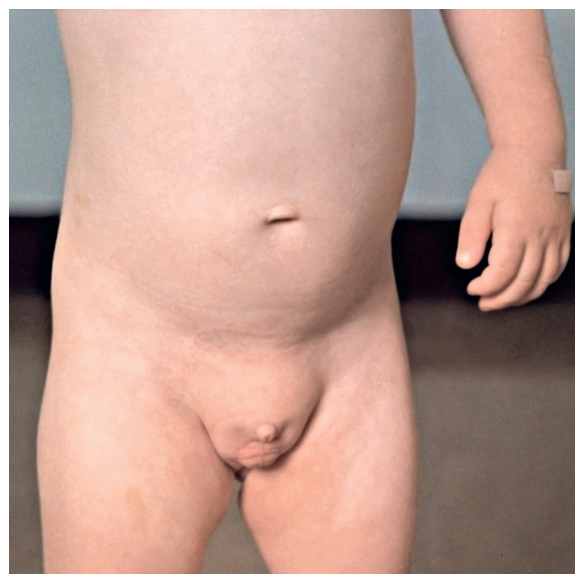

**Рис. 559.8.** а — зажатый (скрытый) penis в результате обрезания; б — тот же пациент после коррекции обрезания. (Источник: Wein AJ, Kavoussi LR, Novick AC, et al, editors. Campbell-Walsh urology, ed. 9. Philadelphia: WB Saunders, 2007. Fig. 126-2. P. 2340)

### МИКРОПЕНИС

Микропенис определяется как нормально сформированный penis, который меньше среднего размера как минимум на 2,5 стандартных отклонения (**рис. 559.9**). Как правило, соотношение длины ствола полового члена к его окружности остается нормальным. Достоверным измерением является **длина растянутого полового члена**, которое производится путем растяжения органа и измерения расстояния от основания члена под лобковым симфизом до кончика головки. Средняя длина полового члена доношенного новорожденного составляет  $3,5 \pm 0,7$  см, а диаметр —  $1,1 \pm 0,2$  см. Диагноз микропениса у новорожденного мальчика устанавливается при условии, что длина в растянутом состоянии составляет  $< 1,9$  см.

Микропенис обычно возникает в результате гормональных нарушений, возникающих после 14 нед гестации. Распространенными причинами являются гипогонадотропный гипогонадизм, гипергонадотропный гипогонадизм (первичная недостаточность яичек) и иди-



**Рис. 559.9.** Микропенис у мальчика 8 лет с гипопитуитаризмом. (Источник: Wein AJ, Kavoussi LR, Novick AC, et al, editors. Campbell-Walsh urology, ed. 9. Philadelphia: WB Saunders, 2007. Fig. 126-5a. P. 2341)

опатический микропенис. Если также присутствует дефицит СТГ, может возникнуть гипогликемия новорожденных. Наиболее частой причиной микропениса является неспособность гипоталамуса производить достаточное количество ГнРГ, как это обычно бывает при синдромах Каллмана (см. главу 601), Прадера–Вилли (см. главу 98) и Лоуренса–Муна–Барде–Бидля. В некоторых случаях наблюдается дефицит СТГ. Первичная недостаточность яичек может быть результатом дисгенезии гонад или синдрома рудиментарных яичек, а также возникает при **синдроме Робинова** (характеризуется гипопластическими гениталиями, укорочением предплечий, выступающими лобными буграми, гипертелоризмом, широкими глазами щелями, коротким широким носом, длинным подносовым желобком, маленьким подбородком, брахидактилией и нормальным кариотипом).

Детский эндокринолог, генетик и уролог должны обследовать всех детей с этими синдромами с соблюдением медицинской этики. Обследование включает кариотипирование, оценку функции передней доли гипофиза и яичек, МРТ для определения анатомической целостности гипоталамуса и передней доли гипофиза, а также срединных структур ГМ. Один из трудных вопросов заключается в том, необходима ли андрогенная терапия в детском возрасте, потому что андрогенная стимуляция роста полового члена у мальчика в препубертате может ограничивать потенциал роста полового члена в период полового созревания. Исследования небольших групп мужчин с микропенисом показывают, что многие, хотя и не все, имеют удовлетворительную сексуальную функцию. Следовательно, решение о смене пола принимается нечасто.

### ПРИАПИЗМ

Приапизм — это постоянная эрекция полового члена продолжительностью  $\geq 4$  ч, которая продолжается после сексуальной стимуляции или не связана с ней. Как правило, затрагиваются только пещеристые тела. Есть 3 подтипа.

- Ишемический (веноокклюзивный, слабый кровоток) приапизм характеризуется слабым или отсутствующим

кавернозным кровотоком, а газы крови, полученной из кавернозных тел, демонстрируют гипоксию, гиперкапнию и ацидоз. Кавернозные тела плотные и чувствительные при пальпации.

- Неишемический (артериальный, усиленный кровоток) приапизм вызван нерегулируемым притоком артериальной крови к кавернозным телам полового члена. Как правило, пенис не полностью ригидный и безболезненный. Часто в анамнезе присутствует травма, приведшая к свищу между кавернозной артерией и кавернозным телом.
- Перемежающийся (периодический) приапизм — это рецидивирующая форма ишемического приапизма с болезненными эрекциями и периодами детумесценции.

Наиболее частой причиной приапизма у детей является СКА, которая характеризуется преобладанием серповидноклеточного Hb (см. главу 489.1). У 27,5% детей с СКА развивается приапизм. Он, как правило, обусловлен появлением серповидноклеточных эритроцитов в синусоидах кавернозных тел во время нормальной эрекции, что сопровождается венозным застоном. Эта ситуация приводит к местной гипоксии, снижению рН, что усиливает дальнейшее накопление серповидноклеточных эритроцитов. Приапизм обычно возникает во время сна, когда мягкий гиповентиляционный ацидоз ↓ оксигенацию и рН кавернозных тел. Обычно наблюдается значительное набухание кавернозного тела без головки полового члена. Если поражено губчатое тело, может быть нарушено мочеиспускание. Оценка включает развернутый ОАК и биохимический состав сыворотки. Если статус СКА неизвестен, следует выполнить электрофорез Hb. В некоторых случаях анализ крови из кавернозных тел проводится для того, чтобы дифференцировать состояния с сильным и слабым кровотоком. Другие причины приапизма со слабым кровотоком могут быть обусловлены приемом силденафила и лейкоемией.

При приапизме, на почве СКА, медикаментозная терапия включает обменное переливание крови, в/в-гидратацию, подщелачивание, обезболивание с помощью морфина и оксигенотерапию. Руководство Американской урологической ассоциации по приапизму также рекомендует одновременное в/кавернозное лечение, начинающееся с аспирации крови из кавернозных тел и орошения симпатомиметическим ЛС, таким как фенилэфрин. Если приапизм присутствует в течение >48 ч, ишемия и ацидоз ухудшают реакцию в/кавернозных гладких мышц на симпатомиметики. Если ирригация и медикаментозная терапия не увенчались успехом, следует рассмотреть показания к корпорогландулярному шунтированию. При периодическом приапизме пероральный прием α-адренергического ЛС (псевдоэфедрина) 1–2 р/сут является терапией 1-й линии. Если это лечение безуспешно, в качестве терапии 3-й линии рекомендуется пероральный прием β-агониста (тербуталина) [аналог ГнРГ + флутамид]. Долгосрочное наблюдение взрослых, получавших терапию против СКА в детском возрасте, показывает, что удовлетворительная эректильная функция обратно пропорциональна возрасту начала и продолжительности приапизма.

Неишемический (с высоким кровотоком) приапизм чаще всего следует за травмой промежности, такой как тупая травма паховой области, что приводит к разрыву кавернозной артерии. Как правило, аспират имеет ярко-красный цвет, а аспирированная кровь похожа на артериальную. УЗДС часто показывает наличие свища. Приапизм

может разрешиться спонтанно. Если этого не происходит, показана рентгенохирургическая эмболизация.

## ДРУГИЕ ПЕНИЛЬНЫЕ АНОМАЛИИ

**Агенезия пениса** затрагивает приблизительно 1:10 млн мальчиков. Кариотип почти всегда 46,XY, и обычный внешний вид — это хорошо развитая мошонка с опущенными яичками и отсутствующим стволом полового члена. Распространены аномалии верхних МВП. В большинстве случаев изменение пола рекомендуется в период новорожденности. **Дифалия** варьирует от небольшого дополнительного пениса до полного удвоения.

## МЕАТАЛЬНЫЙ СТЕНОЗ

Меатальный стеноз — это состояние, которое почти всегда является приобретенным и возникает после обрезания новорожденных. Скорее всего, оно, вероятно, является следствием воспаления обнаженной головки, и его трудно предотвратить. Если наружное отверстие мочеиспускательного канала сужено, мочеиспускание у мальчиков происходит сильной, тонкой струей, на большое расстояние. Эти мальчики могут испытывать дизурию, учащенное мочеиспускание, гематурию или сочетание этих симптомов, как правило, в возрасте 3–8 лет. ИМП возникает редко. Другие мальчики имеют дорсальное отклонение струи мочи. Хотя наружное отверстие мочеиспускательного канала может быть узким, гидронефроз или трудности с мочеиспусканием крайне редки, если только это не является следствием **ксеротического облитерирующего баланита** (рис. 559.3; хронический дерматит неизвестной этиологии, обычно с вовлечением головки и крайней плоти, иногда распространяющийся в уретру). Лечение заключается в пластике мочеиспускательного отверстия, при которой уретральное отверстие открывается хирургическим путем; эта процедура может быть выполнена либо под наркозом в амбулаторных условиях, либо в кабинете врача с использованием местной анестезии (крем Эмла) с седацией или без нее. Рутинная цистоскопия не требуется.

## ДРУГИЕ АНОМАЛИИ МУЖСКОЙ УРЕТРЫ

**Парамеатальная уретральная киста** проявляется в виде бессимптомной небольшой кисты на одной стороне уретрального отверстия. Лечение — экцизия под наркозом. **Врожденный уретральный свищ** — редкая аномалия, при которой свищ возникает из висячей части уретры полового члена. Обычно это изолированная аномалия. Лечение заключается в закрытии свища. **Мегауретра** — это большая уретра, которая обычно связана с аномальным развитием губчатого тела. Это состояние чаще всего связано с синдромом «сливового живота» (см. главу 555). **Удвоение уретры** — это редкое состояние, при котором два канала уретры лежат в одной сагиттальной плоскости. Существует много вариаций с полным и неполным дублированием уретры. Эти мужчины часто имеют двойную струю мочи. Чаще всего дорсальная (обращенная к спинке пениса) добавочная уретра недоразвита, а вентральная (расположена на обычном месте) уретра нормально калибра. Лечение заключается в удалении добавочной уретры. **Гипоплазия уретры** — это редкое заболевание, при котором вся мужская уретра чрезвычайно сужена, но открыта. В некоторых случаях для удовлетворительного дренирования мочи необходима временная кожная везикостомия. Необходимо либо постепенное расширение уретры, либо тотальная уретропластика. **Атрезия уретры**

относится к недоразвитию уретры и почти всегда приводит к летальному исходу, если только уракус не остается открытым на протяжении всей беременности.

### ПРОЛАПС УРЕТРЫ (ЖЕНСКОЙ)

Уретральный пролапс, или выпадение слизистой наружного отверстия мочеиспускательного канала, встречается преимущественно у чернокожих девочек в возрасте 1–9 лет. Наиболее распространенными признаками являются кровянистые выделения на нижнем белье или подгузнике, хотя также может возникать дизурия или дискомфорт в промежности (рис. 559.10). Неопытный врач может ошибочно сделать вывод о сексуальном насилии. Начальная терапия состоит из применения эстрогенового крема 2–3 р/сут 3–4 нед и сидячих ванн. Иссечение выпадающей слизистой рекомендуется девочкам, которые не прошли медикаментозную терапию или она оказалась безуспешной. В некоторых случаях манипуляция может быть выполнена в МО под местной анестезией.

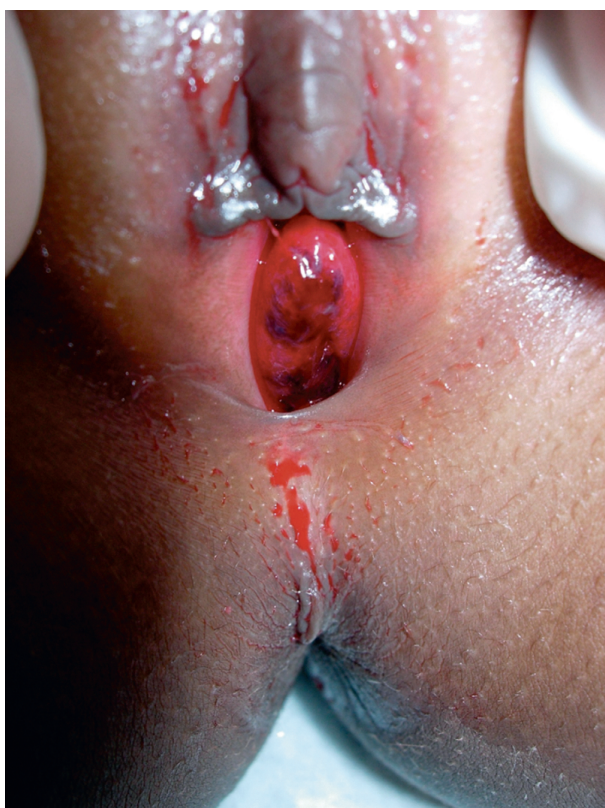

Рис. 559.10. Пролапс уретры у 4-летней афроамериканской девочки с пятнами крови на нижнем белье

### ДРУГИЕ ЗАБОЛЕВАНИЯ ЖЕНСКОЙ УРЕТРЫ

**Парауретральная киста** является результатом обструкции протоков сальных желез (рис. 559.11). Эти образования присутствуют при рождении, и большинство из них регрессирует в течение первых 4–8 нед, хотя иногда необходимо вскрытие и дренирование. Выпадение **эктопического уретроцеле** в виде кистозного образования, выступающего из уретры, отмечается у 10% девочек с уретроцеле. Последнее представляет собой кистозное расширение терминального отдела добавочного эктопи-

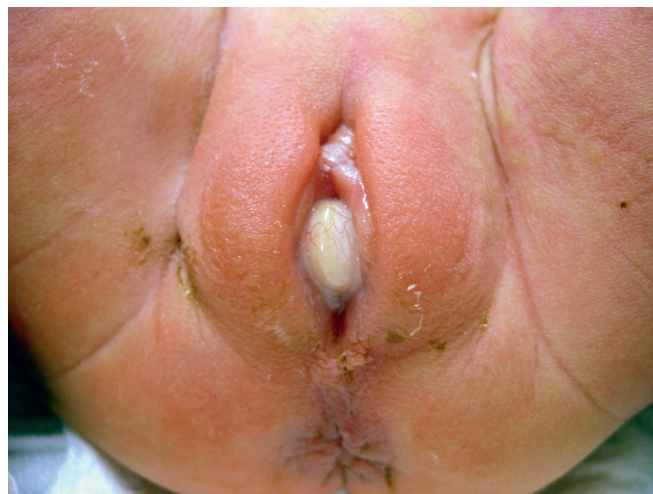

Рис. 559.11. Парауретральная киста у новорожденной девочки

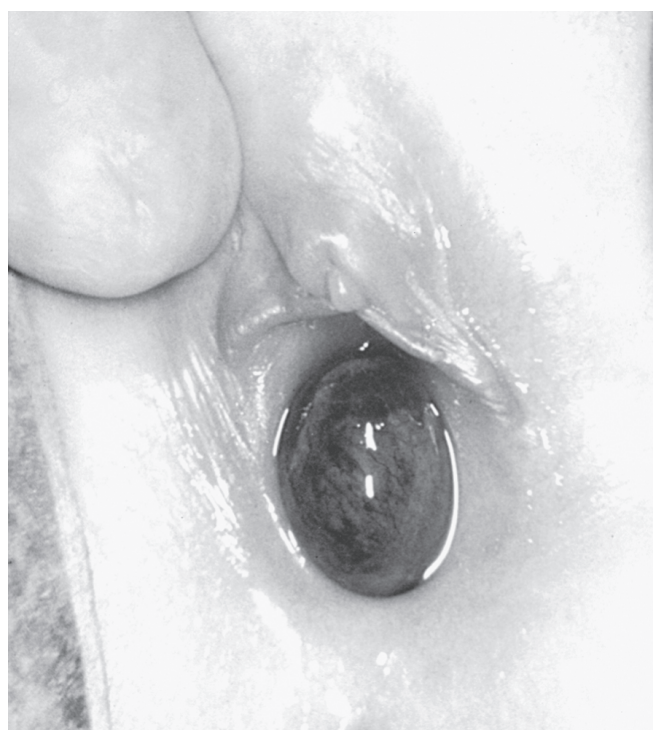

Рис. 559.12. Пролапс эктопированного уретроцеле у младенца женского пола. У пациента был нефункционирующий верхний сегмент удвоенной почки, связанный с уретроцеле

рованного мочеточника (рис. 559.12). Чтобы подтвердить диагноз, должно быть выполнено УЗИ для визуализации верхних МВП. Как правило, уретроцеле рассекают, или выставляются показания к реконструкции верхних МВП.

Список литературы





## Глава 560

# Врожденные и приобретенные заболевания органов мошонки

Jack S. Elder

## НЕОПУЩЕННОЕ ЯИЧКО (КРИПТОРХИЗМ)

Отсутствие пальпируемого яичка в мошонке указывает на неопущение, агенезию, атрофию или ретракцию семенной железы.

### Эпидемиология

Неопущенное (крипторхизм) яичко является наиболее распространенным расстройством половой дифференциации у мальчиков. При рождении ~4,5% мальчиков имеют **неопущение яичка**. Поскольку опущение яичка происходит на 7–8-м месяце беременности, 30% недоношенных младенцев мужского пола имеют данное состояние; распространенность составляет 3,4% при нормальной продолжительности гестации. В 50% случаев врожденных неопущенных яичек происходит спонтанное опущение в течение первых 3 мес жизни, а к 6 мес распространенность снижается до 1,5%. Самопроизвольное опущение происходит в результате временного всплеска тестостерона (так называемого **минипубертата**) в течение первых 2 мес, что также приводит к значительному росту полового члена. Если яичко не опустилось к 4-месячному возрасту, оно останется неопущенным. Крипторхизм является двусторонним в 10% случаев. Есть некоторые доказательства того, что распространенность крипторхизма увеличивается. Хотя данное состояние обычно считается врожденным, у некоторых мальчиков старшего возраста мошоночное яичко «поднимается» в нижнее паховое положение и поэтому требует орхипексии. Кроме того, у 1–2% новорожденных и детей, перенесших грыжесечение, развивается вторичный крипторхизм вследствие рубцевания тканей вдоль семенного канатика.

### Патогенез

Процесс опущения яичка регулируется взаимодействием генетических, гормональных и механических факторов, в т.ч. тестостерона, дигидротестостерона, мюллерова ингибирующего фактора, gubernaculum, в/брюшного давления и бедренно-полового нерва. Яичко развивается в БП на 7–8-й неделе беременности. Инсулиноподобный фактор 3 контролирует трансабдоминальную фазу. На 10–11-й неделе клетки Лейдига вырабатывают тестостерон, который стимулирует дифференцировку вольфовых (мезонефротического) протока в эпидидимис, семявыносящий проток, семенной пузырек и эякуляторный проток. На 32–36-й неделе яичко, которое находится у внутреннего пахового кольца, начинает процесс опущения и частично контролируется пептидом, связанным с геном кальция, продуцируемым бедренно-половым нервом. Gubernaculum расширяет паховый канал и направляет яичко в мошонку. После опущения яичка открытый

влагалищный отросток брюшины (грыжевой мешок) обычно облитерируется.

### Клинические проявления

Неопущенные яички подразделяются на **брюшные** (непальпируемые), **выглядывающие** (брюшные, но могут появляться в верхней части пахового канала), **паховые**, **скользящие** (могут быть выведены в мошонку, но сразу втягиваются в паховый канал) и **эктопированные** (поверхностные паховые или, редко, промежностные). Большинство неопущенных яичек пальпируются в дистальном отделе пахового канала около лобкового бугорка.

**Нарушение полового развития** следует подозревать у новорожденного фенотипического мальчика с двусторонними непальпируемыми яичками, поскольку ребенок может быть вирилизированной девочкой с врожденной гиперплазией надпочечников (см. главу 594). У мальчиков с гипоспадией средней или проксимальной части полового члена и пальпируемыми неопущенными яичками нарушение полового развития присутствует в 15%, а если яички не пальпируются, риск составляет 50%.

Потенциальными **последствиями крипторхизма** являются: плохой рост яичек, бесплодие, озлокачествление яичек, сопутствующая грыжа, перекрут неопущенного яичка и возможные психологические проблемы, связанные с пустой мошонкой.

Неопущенное яичко является гистологически нормальным при рождении, однако патологические изменения появляются к 6–12 мес. Замедленное созревание половых клеток, истощение половых клеток, гиалинизация семенных канальцев и уменьшение числа клеток Лейдига; эти изменения прогрессируют с течением времени, если яичко остается неопущенным. В период полового созревания неопущенное яичко не имеет жизнеспособных компонентов спермы. Хотя и менее тяжелые, изменения в контралатеральном опущенном яичке также могут возникать через 4–7 лет. После лечения одностороннего неопущенного яичка 85% пациентов фертильны, что немного меньше, чем показатель фертильности 90% в популяции взрослых мужчин. После двусторонней орхипексии только 50–65% пациентов являются фертильными.

Риск **малигнизации половых клеток** (см. главу 530) в неопустившемся яичке в 4 раза выше, чем в общей популяции, и составляет ~1:80 при одностороннем неопустившемся яичке и 1:40–50 при двустороннем неопущении яичек. Опухоли яичка встречаются реже, если орхипексия выполняется до 10-летнего возраста, но они все же встречаются, и подростки должны проходить инструктаж по самопроверке яичка. Пиковый возраст для развития ЗНО яичка — 15–45 лет. Самая распространенная опухоль, развивающаяся в неопущенном яичке у подростков или взрослых, — это **семинома** (65%); после орхипексии несеминозные опухоли составляют 65% опухолей яичек. Орхипексия, по-видимому, снижает риск развития семиномы. Вопрос о том, снижает ли ранняя орхипексия риск рака яичка, является спорным, но опухоль яичка редко возникает, если орхипексия была выполнена до 2-летнего возраста. Контралатеральное мошоночное яичко не подвержено повышенному риску ЗНО.

Косая паховая грыжа обычно сопровождает врожденное неопущение яичка, но редко проявляется клинически. Перекрут и инфаркт крипторхированного яичка также редки, но могут возникать вследствие чрезмерной подвижности неопущенных яичек. Следовательно, паховая боль и/или припухлость у мальчика с неопущенным

яичком должны вызывать настороженность в отношении паховой грыжи или перекрута неопущенного яичка.

Приобретенное, или **ретрактивное, неопустившееся яичко** возникает, когда у мальчика яичко находилось в мошонке при рождении, но в детстве, обычно в возрасте от 4 до 10 лет, оно не зафиксировалось в нормальном положении. Такие мужчины часто имеют ретрактивное яичко в анамнезе. При врачебном осмотре подобных пациентов яичко можно низвести к корню мошонки, но при этом семенной канатик испытывает определенное натяжение. Предполагается, что это состояние является результатом неполной инволюции влагилищного отростка брюшины, ограничивающего растяжимость семенного канатика, в результате чего яичко постепенно подтягивается из нормального положения в мошонке вследствие соматического роста мальчика.

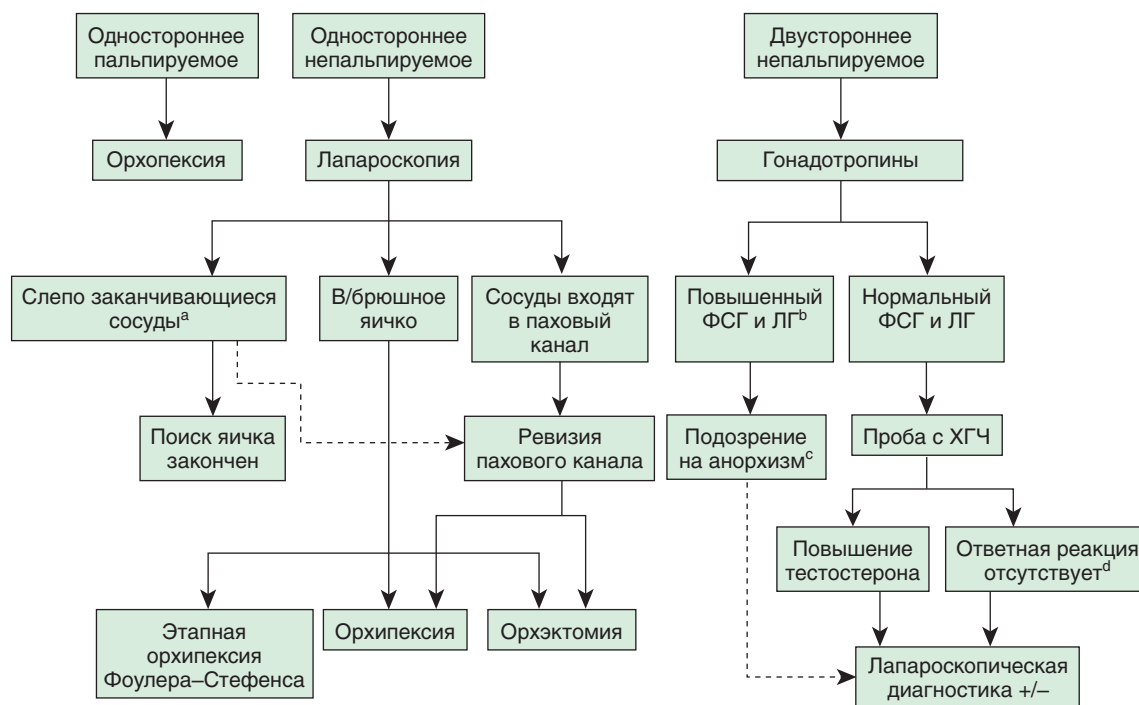
При врачебном осмотре мошонки ребенок должен быть полностью раздет, чтобы помочь ему расслабиться. Врач должен исследовать мошонку и паховый канал пациента, используя свою доминантную руку. Недоминантная рука располагается над лобковым бугорком и прижата ниже в направлении к мошонке. Доминантная рука врача используется, чтобы попытаться пальпировать яичко. Если яичко не пальпируется, часто бывает полезен **мыльный тест**; мыло наносится на кожу паховой области и руку врача, что значительно снижает трение и облегчает идентификацию пахового яичка. Кроме того, натяжение мошонки может подтянуть высокое паховое яичко в пальпируемое положение. Одним из признаков отсутствия яичка является гипертрофия контралатерального яичка, но этот симптом не является диагностическим на 100%.

**Ретрактивные яички** можно ошибочно диагностировать как неопустившиеся. У мальчиков >1 года часто наблюдается живой кремаштерный рефлекс, и если ребе-

нок испытывает беспокойство или щекотку во время обследования мошонки, может быть трудно низвести яичко. Мальчиков следует осматривать в расслабленном положении лягушки, и если яичко можно свободно переместить в мошонку, оно, вероятно, втягивается из-за кремаштерного рефлекса. Мониторинг следует проводить каждые 6–12 мес с врачебными осмотрами, поскольку может иметь место приобретенное неопущение яичка. В целом у 1/3 мальчиков с ретрактивным яичком развивается приобретенное неопущение яичка, требующее орхипексии, а мальчики <7 лет с диагнозом ретрактивного яичка подвергаются наибольшему риску. Хотя точные данные отсутствуют, принято считать, что мальчики с ретрактивным яичком не подвержены повышенному риску бесплодия или озлокачествления.

Примерно 10% неопущенных **яичек не пальпируются**. Из них 50% являются жизнеспособными яичками в БП или располагающимися высоко в паховом канале, а 50% являются атрофическими или вообще отсутствуют в мошонке вследствие перекрута семенного канатика в утробе матери (**исчезновение яичка**). Если непальпируемое яичко располагается в БП, оно не опустится после 3-месячного возраста.

Хотя УЗИ часто проводится для определения наличия яичка, оно редко изменяет тактику лечения, потому что брюшное яичко и атрофическое яичко не определяются при сонографии. Паховое/мошоночное УЗИ может быть полезно для мальчиков с ожирением и непальпируемым яичком; в этой клинической ситуации неопущенное яичко часто бывает непальпируемым, и паховое/мошоночное УЗИ может быть ценным при планировании хирургического вмешательства. КТ относительно точно демонстрирует наличие яичка, но связано со значительной экспозицией ионизирующего излучения. МРТ еще более точна,



**Рис. 560.1.** Алгоритм лечения неопущенного яичка: <sup>a</sup> — если слепо заканчивающиеся сосуды однозначно дальнейшее исследование не требуется; <sup>b</sup> — базовые уровни фолликулостимулирующего и лютеинизирующего гормонов повышены, если их значения на 3SD выше среднего; <sup>c</sup> — повышенное подозрение на анорхизм с высокими исходными уровнями фолликулостимулирующего и лютеинизирующего гормонов, однако исследование все еще оправдано; <sup>d</sup> — несмотря на отрицательный результат пробы с хорионическим гонадотропином человека (ХГЧ), может присутствовать остаточная ткань яичка, следовательно, поиски остатков ткани яичка должны быть продолжены. (Источник: Lee JJ, Dairiki Shortliffe LM. Undescended testes and testicular tumors. В Ashcraft's pediatric surgery, 6th ed. Philadelphia: Elsevier, 2014. Fig. 51-2. P. 692)

но недостатком является то, что у большинства детей младшего возраста необходима общая анестезия или седация. Ни одно из этих исследований не является точным на 100% и в целом не вносит значительных изменений в принятие клинических решений детским урологом или детским хирургом. Как следствие, рутинное использование лучевой диагностики не рекомендуется. Диагностический подход показан на **рис. 560.1**.

### Лечение

Врожденное неопущение яичка следует лечить хирургически в возрасте 9–15 мес. При проведении анестезиологического пособия детским анестезиологом хирургическая коррекция возможна в 6 мес, поскольку самопроизвольное опущение яичка не происходит после 4 мес. Большинство яичек может быть опущены в мошонку с помощью орхипексии паховым доступом, обеспечивающим перемещение яичка и семенного канатика, а также коррекцию не прямой паховой грыжи. Процедура обычно выполняется амбулаторно и имеет показатель успеха 98%. У некоторых мальчиков с яичком, близким к мошонке, может быть выполнена прескротальная орхипексия. В этой процедуре вся операция выполняется через большой мошоночный разрез. Часто сопутствующая паховая грыжа также может быть иссечена через этот доступ. Преимущества этого подхода по сравнению с паховым обусловлены более коротким временем операции и меньшим послеоперационным дискомфортом.

У мальчиков с непальпируемым яичком диагностическая лапароскопия проводится в большинстве МО. Эта процедура позволяет безопасно и быстро оценить, является ли яичко в/брюшным. В большинстве случаев орхипексия в/брюшного яичка, расположенного рядом с внутренним паховым кольцом, успешна, но орхиэктомия должна рассматриваться в более сложных случаях или когда яичко оказывается атрофичным. Двухэтапная орхипексия иногда необходима у мальчиков с высокой брюшной дистопией яичка. Во многих МО мальчиков с брюшными яичками оперируют с помощью лапароскопических методов. Протезы яичка доступны для детей старшего возраста и подростков, когда отсутствие гонады в мошонке может иметь нежелательный психологический эффект. FDA США одобрило имплант яичка с солевым р-ром. Также используются твердые силиконовые импланты (**рис. 560.2**). Размещение протезов яичка в раннем детстве рекомендуется для мальчиков с анорхией (отсутствием обоих яичек).

Американская урологическая ассоциация выпустила руководство по оценке и лечению мальчиков с неопущен-

ным яичком в 2014 г. В **табл. 560.1** обобщены основные положения.

**Таблица 560.1.** Рекомендации Американской урологической ассоциации по оценке и лечению мальчиков с неопущенным яичком

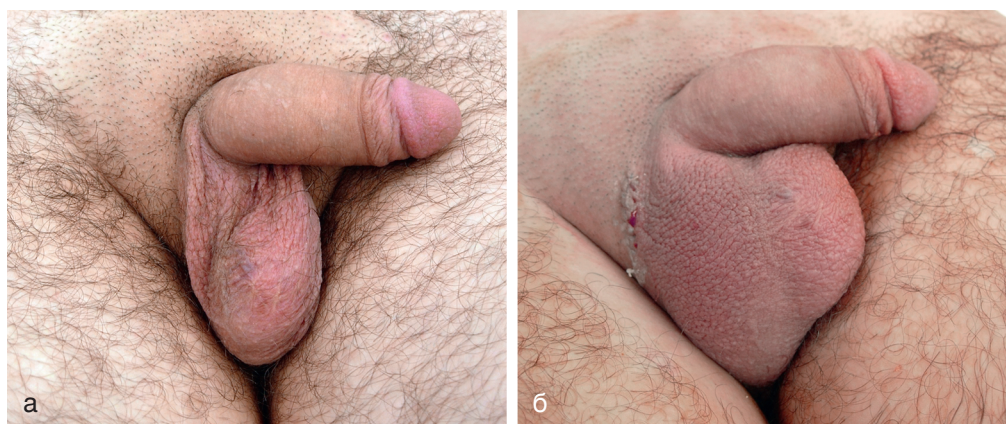
#### Диагностика

Специалисты по оказанию первичной МП должны пальпировать яички на предмет консистенции, размеров и положения при каждом профилактическом осмотре ребенка (стандарт). Медработники должны направить к соответствующему специалисту-хирургу для своевременной оценки младенцев с крипторхизмом (обнаруженным при рождении), у которых не отмечено спонтанного опущения яичка к 6 мес (с поправкой на срок беременности) (стандарт). Медработники должны направлять мальчиков с первично диагностированным (приобретенным) крипторхизмом после 6 мес (стандарт). Медработники должны немедленно проконсультироваться с соответствующим специалистом во всех случаях рождения мальчика с двусторонними непальпируемыми яичками для оценки возможного расстройства полового развития (стандарт). Медработники не должны использовать УЗИ или другие методы лучевой диагностики при оценке мальчиков с крипторхизмом перед направлением к специалисту, т.к. эти исследования редко помогают в принятии решений (стандарт). Медработники должны оценить возможность нарушения полового развития в случаях тяжелой степени гипоспадии с крипторхизмом (рекомендация). У мальчиков с ретрактивными яичками специалисты должны следить за положением гонад, по крайней мере, ежегодно, чтобы отслеживать вторичное восхождение (стандарт)

#### Лечение

Медработники не должны использовать гормональную терапию, чтобы вызвать опущение яичка, потому что данные свидетельствуют о низкой частоте ответа и отсутствии доказательств долгосрочной эффективности (стандарт). При отсутствии самопроизвольного опущения яичка к 6 мес (с поправкой на срок гестации) специалисты должны выполнить операцию в течение следующего года (стандарт). У препубертатных мальчиков с непальпируемыми яичками хирурги должны проводить обследование под наркозом, чтобы провести повторную оценку пальпируемости яичек. В случае отсутствия гонады при пальпации следует провести хирургическую ревизию и, если показано, абдоминальную орхипексию (стандарт). У мальчиков с нормальным контралатеральным яичком хирурги могут выполнить орхиэктомия (удаление неопущенного яичка), если оно гипопластическое, при наличии сосудов и семявыносящего протока недостаточной длины, дисморфном яичке либо постпубертатном возрасте (клинический принцип). Медработники должны консультировать мальчиков с крипторхизмом и/или монорхизмом в анамнезе и их родителей относительно потенциальных долгосрочных рисков и предоставлять информацию о бесплодии и риске развития рака (клинический принцип)

Источник: Kolon TF, Herndon CDA, Baker LA, et al. Evaluation and treatment of cryptorchidism: AUA Guideline. <https://www.auanet.org/guidelines/guidelines/cryptorchidism-guideline>



**Рис. 560.2.** а — подросток с единственным левым яичком; б — внешний вид после имплантации протеза правого яичка